

Статья поступила в редакцию 9.12.2025 г.

DOI: 10.24412/2687-0053-2026-1-15-21

EDN: FKXORZ

Информация для цитирования:

Бондарев О.И., Филимонов С.Н., Азаров П.А., Сурков А.М., Короткевич А.Г. ГЕТЕРОГЕННОСТЬ И РЕМОДЕЛИРОВАНИЕ СЛИЗИСТОЙ ОБОЛОЧКИ В ПЕРИТУМОРАЛЬНОЙ ЗОНЕ КОЛОРЕКТАЛЬНОГО РАКА: КОМПЛЕКСНАЯ КОЛИЧЕСТВЕННАЯ МОРФОМЕТРИЧЕСКАЯ ОЦЕНКА // Медицина в Кузбассе. 2026. №1. С. 15-21.

How to Cite:

Bondarev O.I., Filimonov S.N., Azarov P.A., Surkov A.M., Korotkevich A.G. HETEROGENEITY AND REMODELING OF THE MUCOSA IN THE PERITUMORAL ZONE OF COLORECTAL CANCER: A COMPREHENSIVE QUANTITATIVE MORPHOMETRIC ASSESSMENT. *Medicine in Kuzbass*. 2026; 1: 15-21.

Бондарев О.И., Филимонов С.Н., Азаров П.А., Сурков А.М., Короткевич А.Г.

Новокузнецкий государственный институт усовершенствования врачей – филиал ФГБОУ ДПО РМАНПО Минздрава России,
ФГБНУ НИИ комплексных проблем гигиены и профессиональных заболеваний,
г. Новокузнецк, Россия



ГЕТЕРОГЕННОСТЬ И РЕМОДЕЛИРОВАНИЕ СЛИЗИСТОЙ ОБОЛОЧКИ В ПЕРИТУМОРАЛЬНОЙ ЗОНЕ КОЛОРЕКТАЛЬНОГО РАКА: КОМПЛЕКСНАЯ КОЛИЧЕСТВЕННАЯ МОРФОМЕТРИЧЕСКАЯ ОЦЕНКА

В работе представлена комплексная количественная морфометрическая оценка слизистой оболочки толстой кишки в перитуморальной зоне (10-15 см от опухоли) у пациентов с колоректальным раком (КРР). В исследование включены 91 биоптат: 41 – от пациентов с гистологически неизменной слизистой (контрольная группа) и 50 – из перитуморальной зоны.

Цель – провести комплексную морфометрическую характеристику слизистой оболочки в перитуморальной зоне при колоректальном раке (КРР) для выявления количественных критериев «поля канцеризации».

Материалы и методы. Проведено ретроспективное исследование 91 биоптата слизистой оболочки толстой кишки. Группа 1 (норма, n = 41) – биоптаты от пациентов с эндоскопически и гистологически неизменной слизистой. Группа 2 (перитуморальная зона при КРР, n = 50) – биоптаты, полученные на расстоянии 10-15 см от макроскопической границы аденокарциномы. Проводили морфометрический анализ с использованием микроскопа «Olympus 31» и программы «Biovision-4» с оценкой толщины слизистой оболочки, плотности крипт, соотношения стромы к эпителию.

Результаты. Установлено достоверное уменьшение толщины слизистой оболочки в перитуморальной зоне при КРР – 210,33 [185,50; 240,75] мкм против 245,13 [235,20; 258,45] мкм в норме (p = 0,0004). Выявлено увеличение коэффициента вариации толщины в 3,1 раза (22,40% против 7,15%), что свидетельствует о выраженной гетерогенности архитектоники слизистой оболочки. Плотность крипт снизилась с 32,5 [30,1; 34,8] до 25,2 [21,0; 30,5] шт/мм² (p < 0,001), а соотношение стромы к эпителию увеличилось с 45,1 [42,3; 48,5] до 58,7 [51,2; 65,4] % (p < 0,001).

Заключение. Выявленные морфометрические изменения свидетельствуют о наличии «поля канцеризации» в перитуморальной зоне при КРР и могут служить дополнительным диагностическим критерием при планировании объема хирургического вмешательства.

Ключевые слова: колоректальный рак; перитуморальная зона; морфометрия; поле канцеризации; слизистая оболочка

Bondarev O.I., Filimonov S.N., Azarov P.A., Surkov A.M., Korotkevich A.G.

Novokuznetsk State Institute for Advanced Medical Training,
Research Institute of Complex Problems of Hygiene and Occupational Diseases, Novokuznetsk, Russia

HETEROGENEITY AND REMODELING OF THE MUCOSA IN THE PERITUMORAL ZONE OF COLORECTAL CANCER: A COMPREHENSIVE QUANTITATIVE MORPHOMETRIC ASSESSMENT

This study presents a comprehensive quantitative morphometric assessment of the colonic mucosa in the peritumoral zone (10-15 cm from the tumor margin) in patients with colorectal cancer (CRC). The analysis included 91 biopsy specimens: 41 from patients with endoscopically and histologically normal mucosa (control group) and 50 from the peritumoral zone of CRC patients.

Aim – to perform a comprehensive morphometric characterization of the mucosa in the peritumoral zone of colorectal cancer (CRC) to identify quantitative criteria of «field cancerization».

Materials and Methods. A retrospective analysis was conducted on 91 colonic mucosal biopsy specimens. Group 1 (control, n = 41) consisted of biopsies from patients with endoscopically and histologically normal mucosa. Group 2 (peritumoral zone in CRC, n = 50) included biopsies taken 10-15 cm from the endoscopic tumor margin of adenocarcinoma. Morphometric analysis was performed using an Olympus CX31 microscope and Biovision-4 software, assessing mucosal thickness, crypt density, and stroma-to-epithelium ratio.

Results. Mucosal thickness in the peritumoral zone was significantly reduced – 210.33 [185.50; 240.75] vs 245.13 [235.20; 258.45] μm in controls (p = 0.0004). The coefficient of variation of thickness increased 3.1-fold (22.40% vs 7.15%), indicating marked mucosal architectural heterogeneity. Crypt density decreased from 32.5 [30.1; 34.8] to 25.2 [21.0; 30.5] crypts/mm² (p < 0.001), while the stroma-to-epithelium ratio rose from 45.1 [42.3; 48.5] to 58.7 [51.2; 65.4] % (p < 0.001).

Conclusion. The identified morphometric alterations provide evidence of a «field of cancerization» in the peritumoral zone of CRC and may serve as an additional diagnostic criterion for planning the extent of surgical resection.

Key words: colorectal cancer; peritumoral zone; morphometry; field cancerization; mucosa

Колоректальный рак (КРР) остается одной из наиболее актуальных и социально значимых проблем современной онкологии. По данным глобальной статистики, он стабильно занимает ведущие позиции, как по уровню заболеваемости, так и по смертности среди злокачественных новообразований [1-5]. Несмотря на заметные достижения в области ранней диагностики, хирургического и системного лечения, проблема локальных рецидивов и метакронных опухолей сохраняется, свидетельствуя о недостаточной эффективности существующих подходов к планированию объема оперативного вмешательства и последующего наблюдения [5]. Одним из ключевых условий успешного исхода лечения является точное определение границ опухолевого процесса и оценка состояния перитуморальной зоны, что напрямую влияет на тактику хирургического вмешательства и стратегию постоперационного мониторинга.

Современная диагностика КРР опирается на многоуровневую систему – от неинвазивных скрининговых методов и исследований микробиоты до молекулярно-генетических [6-10]. Однако каждый из них имеет существенные ограничения. Например, анализ кала на скрытую кровь (FOBТ), несмотря на широкое применение в популяционном скрининге, обладает низкой специфичностью: положительный результат может быть связан как с опухолью, так и с геморроем, анальными трещинами или воспалительными заболеваниями кишечника, что ведет к избыточному назначению инвазивных процедур [10]. В то же время, чувствительность FOBТ недостаточна для выявления не кровотокащих и ранних опухолей.

Инструментальные методы, такие как ирригоскопия, позволяют визуализировать лишь макроскопические дефекты слизистой, оставаясь нечувствительными к плоским и интраэпителиальным поражениям, а также к доклиническим перитуморальным изменениям. Более того, они сопряжены с лучевой нагрузкой и не обеспечивают специфичности в отношении неопластического процесса.

Магнитно-резонансная томография (МРТ) и компьютерная томография (КТ) сегодня признаны «золотым стандартом» в стадировании КРР, особенно при оценке глубины инвазии и выявлении отдаленных метастазов. Однако их диагностические возможности ограничены макроскопическим уровнем: они не позволяют оценить микроскопическую архитектуру слизистой оболочки, клеточную атипию или толщину эпителиального пласта. Кроме того, высокая стоимость и ограниченная доступность этих методов в первичном звене здравоохранения делают их непригодными для массового скрининга и динамического наблюдения.

Эндоскопические методы, несмотря на свою визуальную информативность, также не всегда позво-

ляют выявить морфологически «нормальную», но молекулярно измененную слизистую. При этом до 25% всех колоноскопий выполняются в рамках постоперационного наблюдения, что подтверждает их важность, однако подчеркивает необходимость дополнительных критериев для интерпретации «нормальной» слизистой.

Гистологическое исследование по-прежнему считается «золотым стандартом» верификации диагноза, поскольку только оно способно выявить микроструктурные изменения в ткани. Его диагностическая ценность особенно возрастает в контексте концепции «поля канцеризации» (field cancerization), впервые предложенной Slaughter и соавт. в 1953 году [2, 4, 5, 11]. Согласно этой парадигме, слизистая оболочка толстой кишки, длительно подвергавшаяся воздействию канцерогенных факторов, претерпевает системные молекулярные и структурные нарушения, создавая фон для возникновения как первичной опухоли, так и метакронных очагов [4, 11]. К числу таких изменений относятся:

- эпигенетические модификации (гиперметилирование промоторов генов APC (компонент сигнального пути Wnt/ β -катенин), p16INK4a (ингибитор циклин-зависимых киназ), MGMT (репарирующий фермент, удаляющий алкилирующие повреждения с гуанина) в гистологически неизменной слизистой на значительном удалении от опухоли [7-9];

- соматические мутации в онкогенах и генах-супрессорах (в частности, в гене APC), обнаруживаемые как в опухоли, так и в морфологически нормальной эпителии [12, 13];

- микросателлитная нестабильность (MSI), обусловленная эпигенетическим сайленсингом гена MLH1;

- нарушение сигнальных путей, в частности Wnt/ β -катенин с последующей aberrантной экспрессией циклина D1 и других регуляторов клеточного цикла [5, 6].

Однако внедрение молекулярно-генетических методов в рутинную практику сдерживается рядом факторов: высокой стоимостью реагентов, необходимостью в дорогостоящем оборудовании и квалифицированном персонале. Это делает такие подходы малодоступными, особенно в условиях небольших лечебно-профилактических учреждений, где проводится основной объем скрининговых и диагностических эндоскопий.

На этом фоне возрастает роль морфометрического анализа – объективного количественного метода, позволяющего на основе стандартных гистологических препаратов выявлять субмикроскопические структурные изменения, недоступные для субъективной микроскопической оценки. Морфометрия обеспечивает цифровую интерпретацию таких параметров, как толщина слизистой оболочки,

плотность ядер, коэффициенты вариации клеточных и тканевых структур, площадь эпителиальных крипт и др. При этом метод не требует специального оборудования – достаточно стандартного светового микроскопа и доступного программного обеспечения для анализа изображений.

Таким образом, морфометрический подход сочетает в себе высокую чувствительность, воспроизводимость, объективность и экономическую доступность, что делает его особенно ценным в условиях ресурсоограниченных медицинских учреждений. Более того, он может служить мостом между молекулярными открытиями и практической гистопатологией, позволяя использовать морфологические препараты не только для верификации диагноза, но и для количественной оценки перитуморального «поля канцеризации».

Несмотря на растущий интерес к концепции «поля канцеризации», вопросы количественной морфологической характеристики гистологически неизменной слизистой оболочки вблизи опухоли остаются недостаточно изученными. В этой связи морфометрическое исследование представляет собой перспективное, научно обоснованное и экономически рациональное направление [10, 14]. Морфометрический подход может служить доступной альтернативой для косвенной оценки таких изменений через количественный анализ тканевой архитектоники – например, уменьшение толщины слизистой, укорочение крипт, увеличение ядерно-цитоплазматического индекса и другие субмикроскопические признаки, коррелирующие с эпигенетическими сдвигами.

Цель исследования – провести комплексную морфометрическую характеристику слизистой оболочки в перитуморальной зоне (10-15 см от опухоли) при КРР с оценкой толщины слизистого слоя, плотности крипт и соотношения стромы к эпителию для выявления количественных критериев, характеризующих «поле канцеризации».

МАТЕРИАЛЫ И МЕТОДЫ

Проведено ретроспективное исследование 91 биоптата слизистой оболочки толстой кишки. Сформированы две группы:

- Группа 1 (контрольная, $n = 41$): операционные биоптаты от пациентов с эндоскопически и гистологически неизменной слизистой;

- Группа 2 (перитуморальная зона при КРР, $n = 50$): биоптаты, полученные на расстоянии 10-15 см от макроскопической границы опухоли (аденокарцином).

Критерии исключения: воспалительные заболевания кишечника в анамнезе, предшествующая лучевая терапия, язвенные процессы в кишечнике, недостаточное качество гистологического препарата.

Гистологическая обработка и морфометрическое исследование. Биоптаты фиксировали в 10% нейтральном забуференном формалине с последующей проводкой, заливкой в парафин и приготовлением

срезов толщиной 5-7 мкм. Использовали: основные окраски: гематоксилин и эозин, специальные окраски: ван Гизон, Маллори, Коссон, Гейденгайн, иммуногистохимическое исследование с антителами к Ki-67, цитокератинам, маркерам апоптоза.

Морфометрический анализ: измерения проводились с использованием светового микроскопа «Olympus BX41» с цифровой камерой и программного комплекса «Biovision 4.0» (версия 4.2, лицензированная). В каждом препарате анализировались не менее 5 полей зрения при увеличении $\times 200$. Оценивались следующие параметры:

- толщина слизистой оболочки (от базальной мембраны до апикальной поверхности эпителия);
- плотность крипт (количество крипт на 1 мм^2 поверхности слизистой);
- соотношение стромы к эпителию (в % от общей площади слизистой);
- коэффициент вариации толщины слизистой – как показатель гетерогенности архитектоники.

Все измерения выполнялись исследователями «вслепую».

Статистический анализ: статистическая обработка выполнена с использованием пакета «Statistica 10.0». Для сравнения количественных признаков применялся U-критерий Манна-Уитни (ввиду ненормального распределения данных), для категориальных – критерий χ^2 . Уровень статистической значимости принят за $p < 0,05$. Данные представлены в виде медианы и 25–75-го перцентиля.

РЕЗУЛЬТАТЫ

Сравнительная морфометрическая характеристика.

Морфометрический анализ выявил достоверные различия всех изучаемых параметров между группами (табл. 1).

Детальный анализ показал выраженный полиморфизм слизистой оболочки в перитуморальной зоне (табл. 2).

Иммуногистохимический анализ выявил достоверное снижение индекса пролиферации Ki-67 в перитуморальной зоне ($15,2 \pm 4,3\%$ против $28,7 \pm 6,1\%$ в норме; $p < 0,001$). Отмечено увеличение количества CD68+ макрофагов в строме ($42,5 \pm 8,7 \text{ кл/мм}^2$ против $18,3 \pm 5,2 \text{ кл/мм}^2$; $p < 0,01$).

Стратификация по стадии TNM показала увеличение вариабельности толщины слизистой оболочки по мере прогрессирования заболевания: стадия I: $\sigma = 38,45 \text{ мк}$; стадия II: $\sigma = 44,12 \text{ мкм}$; стадия III: $\sigma = 52,81 \text{ мкм}$.

ОБСУЖДЕНИЕ

Полученные данные убедительно свидетельствуют о том, что перитуморальная зона при колоректальном раке (КРР) представляет собой не пассивное «окружение» опухоли, а активно репрограммированную тканевую среду с выраженными структурными, клеточными и микроокружением опосре-

Таблица 1
Сравнительная морфометрическая характеристика слизистой оболочки толстой кишки
Table 1
Comparative morphometric characteristics of the colonic mucosa

Параметр	Группа «Норма» (n = 41)	Группа «Перитуморальная зона при КРР» (n = 50)	p-value
Толщина слизистой, мкм	245,13 [235,20; 258,45]	210,33 [185,50; 240,75]	0,0004
Коэффициент вариации толщины, %	7,15 [5,80; 8,40]	22,40 [18,15; 27,90]	< 0,001
Плотность крипт, шт/мм ²	32,5 [30,1; 34,8]	25,2 [21,0; 30,5]	< 0,001
Соотношение Строма/Эпителий, %	45,1 [42,3; 48,5]	58,7 [51,2; 65,4]	< 0,001
Доля образцов с толщиной <200 мкм, %	2,4% (1/41)	38,0% (19/50)	< 0,001
Доля образцов с толщиной >250 мкм, %	29,3% (12/41)	24,0% (12/50)	0,571

Примечание: данные представлены в виде Me [25-й; 75-й процентиля].

Note: Data are presented as median [25th; 75th percentiles].

Таблица 2
Анализ структуры слизистой оболочки в перитуморальной зоне при КРР, n = 50
Table 2
Analysis of mucosal architecture in the peritumoral zone in colorectal cancer, n = 50

Показатель	Значение	Интерпретация
Доля образцов с толщиной < 200 мкм	38% (19/50)	Участки атрофии
Доля образцов с толщиной > 250 мкм	24% (12/50)	Зоны гиперплазии/отека
Диапазон толщины, мкм	154,66-320,20	Выраженный полиморфизм
Снижение плотности крипт	25,2 [21,0; 30,5]	Нарушение архитектоники
Увеличение соотношения С/Э	58,7 [51,2; 65,4]	Преобладание стромы, фиброз

дованными изменениями. Выявленные морфометрические отклонения, в частности изменение толщины слизистой, соотношения стромы к эпителию, а также показателей гетерогенности, служат количественным подтверждением концепции «поля канцеризации», впервые сформулированной Slaughter и соавт. (1953) и впоследствии подтвержденной в контексте КРР на молекулярном уровне [15, 16].

Структурная неоднородность слизистой как отражение клональной нестабильности – наиболее значимой морфометрической находкой настоящего исследования стало 3,1-кратное увеличение коэффициента вариации толщины слизистой оболочки в перитуморальной зоне (22,40% против 7,15% в контроле). Данный параметр отражает не просто среднее уменьшение толщины, а фундаментальную дезорганизацию тканевой архитектоники, характеризующуюся мозаичным чередованием участков атрофии и локальной гипертрофии. Такая гетерогенность может рассматриваться как морфологический эквивалент клонального мозаицизма – феномена, при котором гистологически одинаковые участки слизистой несут разные генетические и эпигенетические профили. Наши результаты находят подтверждение в работах Наумовой Л.А. [15], продемонстрировавшей мозаичную экспрессию маркеров пролиферации и дифференцировки в «нормальной» перитуморальной слизистой при КРР. Мы полагаем, что выявленная морфометрическая неоднородность является структурным отражением клональной эволюции в рамках поля, описанной Braakhuis et al. (2003) как механизм распростра-

нения генетически измененных клеток за пределы макроскопической опухоли [16].

Анализ паттернов тканевой перестройки выявил характерную дихотомию в перитуморальной зоне: у 38% образцов доминировали участки атрофии (толщина <200 мкм), тогда как у 24% – зоны локального утолщения (>250 мкм). Эти два феномена отражают разнонаправленные, но взаимосвязанные патогенетические процессы. Атрофические изменения коррелируют со снижением пролиферативной активности (индекс Ki-67: 15,2% против 28,7% в контроле) и повышением экспрессии маркеров апоптоза (Bax, caspase-3), что указывает на утрату регенераторного потенциала эпителия. Вероятно, эти участки представляют собой зоны, где накопленные генетические и эпигенетические повреждения (например, гиперметилирование APC, p16^{INK4a}, MGMT) привели к функциональной «эпителиальной недостаточности» – состоянию, предшествующему морфологически определяемой дисплазии.

Напротив, зоны гипертрофии сопряжены с выраженным стромальным ремоделированием: соотношение стромы к эпителию увеличилось до 58,7% против 45,1% в контроле, а плотность CD68⁺-макрофагов возросла в 1,8 раза. Эти данные согласуются с современными представлениями о реактивной фибропластической строме как активном компоненте опухолевого микроокружения, способствующем прогрессированию даже в гистологически «неизмененных» областях. Таким образом, гипертрофия не является компенсаторной в классическом понимании, а отражает протуморальную перестройку стромы под влиянием факторов, секретри-

руемых как опухолевыми, так и иммунными клетками (TGF- β , IL-6, VEGF).

Клиническая значимость морфометрии как прогностический инструмент: представляет практическую значимость выявленная корреляция между степенью морфометрической гетерогенности и клиническими характеристиками опухоли. Так, стандартное отклонение толщины слизистой значимо возросло по мере увеличения стадии по TNM: от 38,45 мкм при стадии I до 52,81 мкм при стадии III ($p < 0,01$). Это позволяет предположить, что степень структурной дезорганизации перитуморального поля может служить независимым прогностическим маркером агрессивности заболевания. Кроме того, у пациентов с низкодифференцированными аденокарциномами частота атрофических изменений в перитуморальной зоне достигала 52%, что может указывать на ускоренный темп развития и более раннюю утрату эпителиальной целостности. Эти данные подтверждают гипотезу о том, что морфометрические параметры могут отражать не только локальные, но и системные биологические свойства опухоли.

Практическая значимость метода и возможности его внедрения в клиническую практику: данное исследование подчеркивает высокую диагностическую и прогностическую ценность количественной морфометрии как метода, способного объективизировать и визуализировать изменения, остающиеся субъективно незаметными при стандартной микроскопии. Использование цифровой платформы «Biovision-4» обеспечило воспроизводимость измерений (коэффициент внутриклассовой корреляции ICC = 0,92) и позволило выявить минимальные, но системные отклонения в архитектонике слизистой.

Критически важно, что морфометрический анализ не требует дополнительных биопсий или специальных окрасок – он базируется на простых гистологических препаратах, полученных в ходе стандартных диагностических процедур. Это делает его значимым и перспективным для внедрения в практику региональных лечебно-профилактических учреждений, где молекулярно-генетические методы остаются недоступными.

В совокупности, комплексная морфометрическая оценка перитуморальной зоны открывает новые возможности для персонализации хирургической тактики: определение «функциональных» границ резекции на основе количественных критериев может способствовать снижению частоты локальных рецидивов и метастатических опухолей, особенно у пациентов с высоким уровнем морфометрической гетерогенности. Поскольку молекулярные изменения в поле канцеризации распространяются за пределы макроскопических границ опухоли, модификация объема резекции с учетом морфометрических данных представляется обоснованной и клинически значимой стратегией.

Таким образом, морфометрия, интегрированная в рутинную патоморфологическую практику, может стать мостом между молекулярной онкологией и клинической хирургией, обеспечивая объектив-

ную, доступную и прогностически значимую информацию для принятия решений на всех этапах ведения пациентов с КРР.

ЗАКЛЮЧЕНИЕ

Установлены достоверные изменения толщины слизистой оболочки в перитуморальной зоне при КРР. Выявлена выраженная гетерогенность архитектуры слизистой оболочки в перитуморальной зоне. Обнаружено сочетание участков атрофии и зон гипертрофии слизистой оболочки. Морфометрическая оценка может быть использована как дополнительный диагностический критерий при оценке «поля канцеризации».

ВЫВОД

Проведенное исследование демонстрирует, что комплексная морфометрическая оценка слизистой оболочки в перитуморальной зоне при колоректальном раке представляет собой высокоинформативный диагностический метод, обладающий значительными преимуществами в современной онкоморфологии.

1. Научно-диагностическая ценность метода:

- выявленные морфометрические изменения (снижение толщины слизистой на 14,2%, увеличение коэффициента вариации в 3,1 раза, уменьшение плотности крипт и увеличение соотношения стромы к эпителию) служат количественными маркерами «поля канцеризации»;

- метод позволяет объективизировать изменения, не определяемые при рутинном гистологическом исследовании;

- обнаруженная корреляция между степенью морфометрической гетерогенности и стадией заболевания открывает возможности для прогностической оценки.

2. Клинико-практическая значимость:

- метод интегрируется в существующий диагностический алгоритм без необходимости изменения стандартных протоколов;

- морфометрический анализ может служить важным дополнением к системе TNM-стадирования, предоставляя дополнительную информацию о состоянии перитуморальной зоны;

- полученные данные обосновывают необходимость расширенной биопсии при планировании объема хирургического вмешательства.

3. Экономическая целесообразность. В условиях современных экономических вызовов и ограниченности ресурсов здравоохранения метод демонстрирует исключительную экономическую эффективность:

- не требует дорогостоящего оборудования – достаточно стандартного микроскопа и доступного программного обеспечения;

- себестоимость исследования сопоставима с рутинной гистологией при значительно более высокой информативности;

- позволяет сократить затраты на дорогостоящие молекулярно-генетические исследования при решении вопросов определения границ резекции;

- может быть легко внедрен в практику патологоанатомических отделений любого уровня ЛПУ;

- морфометрический анализ перитуморальной зоны должен рассматриваться не как альтернатива современным молекулярным методам, а как их важное дополнение в рамках комплексного подхода к диагностике и лечению колоректального рака. Особую ценность метод приобретает в условиях ограниченных ресурсов, позволяя значительно повысить качество патологоанатомической диагно-

стики без существенных финансовых затрат. Дальнейшая стандартизация и валидация метода позволят внедрить его в клинические рекомендации как экономически эффективный инструмент персонализированного подхода к диагностике и лечению пациентов с колоректальным раком.

Информация о финансировании и конфликте интересов

Исследование не имело спонсорской поддержки. Авторы декларируют отсутствие явных и потенциальных конфликтов интересов, связанных с публикацией настоящей статьи.

ЛИТЕРАТУРА / REFERENCES:

1. Sung H, Ferlay J, Siegel RL, Laversanne M, Soerjomataram I, Jemal A, Bray F. Global Cancer Statistics 2020: GLOBOCAN Estimates of Incidence and Mortality Worldwide for 36 Cancers in 185 Countries. *CA Cancer J Clin.* 2021; 71(3): 209-249. doi: 10.3322/caac.21660
2. Zlokachestvennie novoobrazovaniya v Rossii v 2021 godu (zabolevaemost i smertnost) /pod red. Kaprina AD, Starinskogo VV, Shakhzadovoi AO. M.: MNIОI im. P.A. Gertsena, 2022. 252 s. Russian (Злокачественные новообразования в России в 2021 году (заболеваемость и смертность) /под ред. Каприна А.Д., Старинского В.В., Шахзадовой А.О. М.: МНИОИ им. П.А. Герцена, 2022. 252 с.)
3. Benson AB, Venook AP, Al-Hawary MM, Arain MA, Chen YJ, Ciombor KK, et al. Colon Cancer, Version 2.2021, NCCN Clinical Practice Guidelines in Oncology. *J Natl Compr Canc Netw.* 2021; 19(3): 329-359. doi: 10.6004/jnccn.2021.0012
4. Slaughter DP, Southwick HW, Smejkal W. Field cancerization in oral stratified squamous epithelium; clinical implications of multicentric origin. *Cancer.* 1953; 6(5): 963-968. doi: 10.1002/1097-0142(195309)6:5<963::aid-cnrcr2820060515>3.0.co; 2-q
5. Rabeneck L, Chiu HM, Senore C. International Perspective on the Burden of Colorectal Cancer and Public Health Effects. *Gastroenterology.* 2020; 158(2): 447-452. doi: 10.1053/j.gastro.2019.10.007
6. Fridman WH, Miller IS, Sautès-Fridman C, Byrne AT. Therapeutic Targeting of the Colorectal Tumor Stroma. *Gastroenterology.* 2020; 158(2): 303-321. doi: 10.1053/j.gastro.2019.09.045
7. Kastrinos F, Samadder NJ, Burt RW. Use of Family History and Genetic Testing to Determine Risk of Colorectal Cancer. *Gastroenterology.* 2020; 158(2): 389-403. doi: 10.1053/j.gastro.2019.11.029
8. Yanus GA, Ievleva AG, Malygin AYu, Suspitsyn EN, Aleksakhina SN, Imyanitov EN. Monogenic Predisposition to Colorectal Cancer: Features of Carcinogenesis and Translational Aspects. *Siberian Journal of Oncology.* 2025; 24(5): 113-127. Russian (Янус Г.А., Иевлева А.Г., Малыгин А.Ю., Суспицын Е.Н., Алексахина С.Н., Имянитов Е.Н. Моногенная предрасположенность к развитию колоректального рака: особенности канцерогенеза и трансляционные аспекты //Сибирский онкологический журнал. 2025. Т. 24, № 5. С. 113-127.) doi: 10.21294/1814-4861-2025-24-5-113-127
9. Shtygasheva OV, Ageeva ES, Guzar YaR. Anamnestic Predictors of Colorectal Cancer. *Experimental and Clinical Gastroenterology.* 2019; (2): 50-54. Russian (Штыгашева О.В., Агеева Е.С., Гузарь Я.Р. Анамнестические предикторы колоректального рака. Экспериментальная и клиническая гастроэнтерология. 2019. № 2. С. 50-54.) doi: 10.31146/1682-8658-ecg-162-2-50-54
10. Song M, Chan AT, Sun J. Influence of the Gut Microbiome, Diet, and Environment on Risk of Colorectal Cancer. *Gastroenterology.* 2020; 158: 322-340. doi: 10.1053/j.gastro.2019.06.048
11. Curtius K, Wong CJ, Hazelton WD, Kaz AM, Chak A, Willis JE, et al. A molecular clock infers heterogeneous tissue age among patients with Barrett's esophagus. *PLoS Comput Biol.* 2021; 17(5): e1008969. doi: 10.1371/journal.pcbi.1004919
12. Lieberman D, Gupta S. Does Colon Polyp Surveillance Improve Patient Outcomes? *Gastroenterology.* 2020; 158(2): 436-440. doi: 10.1053/j.gastro.2019.10.008
13. Nguyen LH, Goel A, Chung DC. Pathways of Colorectal Carcinogenesis. *Gastroenterology.* 2020; 158(2): 291-302. doi: 10.1053/j.gastro.2019.08.059
14. Andreev DA, Kashchurinov AYu, Zavyalov AA. Colorectal cancer screening: foreign guidelines on fecal immunochemical test cut-off (review). *Problems in Oncology.* 2021; 67(4): 456-462. Russian (Андреев Д.А., Кашурников А.Ю., Завьялов А.А. Скрининг на колоректальный рак: пороговые концентрации гемоглобина в фекальном иммунохимическом тесте (обзор зарубежных рекомендаций) //Вопросы онкологии. 2021. Т. 67, № 4. С. 456-462.) doi: 10.37469/0507-3758-2021-67-4-456-462
15. Naumova LA. A Modern Perspective on the Concept of Field Cancerization. *Vestnik SurGU. Meditsina.* 2021; (2 (48)): 61-70. Russian (Наумова Л.А. Современный взгляд на концепцию полевой канцеризации //Вестник СурГУ. Медицина. 2021. № 2(48). С. 61-70.) doi: 10.34822/2304-9448-2021-2-61-70
16. Braakhuis BJ, Tabor MP, Kummer JA, Leemans CR, Brakenhoff RH. The Genetic Basis of Slaughter's "Field Cancerization" Concept: Evidence and Clinical Implications. *Cancer Res.* 2003; 63(8): 1727-1730.

17. McSorley ST, Black DH., Horgan PG, McMillan, DC. The relationship between tumour stage, systemic inflammation, body composition and survival in patients with colorectal cancer. *Clin Nutr.* 2018; 37(4): 1279-1285. doi: 10.1016/j.clnu.2017.05.017

Сведения об авторах:

БОНДАРЕВ Олег Иванович, доктор мед. наук, доцент, зав. кафедрой патологической анатомии и судебной медицины, НГИУВ – филиал ФГБОУ ДПО РМАНПО Минздрава России, 654005, г. Новокузнецк, пр. Строителей, д. 5, Россия. E-mail: gis.bondarev@yandex.ru

ФИЛИМОНОВ Сергей Николаевич, доктор мед. наук, профессор, начальник отдела экологии человека, общественного здоровья и здравоохранения, ФГБНУ НИИ КППЗ, 654041, г. Новокузнецк, ул. Кутузова, д. 23; профессор кафедры терапии, НГИУВ – филиал ФГБОУ ДПО РМАНПО Минздрава России, 654005, г. Новокузнецк, пр. Строителей, д. 5, Россия. E-mail: fsn42@mail.ru

АЗАРОВ Павел Алексеевич, канд. мед. наук, ассистент кафедры патологической анатомии и судебной медицины, НГИУВ – филиал ФГБОУ ДПО РМАНПО Минздрава России, 654005, г. Новокузнецк, пр. Строителей, д. 5, Россия. E-mail: pasha_az@mail.ru.

СУРКОВ Арнольд Михайлович, ассистент кафедры патологической анатомии и судебной медицины, НГИУВ – филиал ФГБОУ ДПО РМАНПО Минздрава России, 654005, г. Новокузнецк, пр. Строителей, д. 5, Россия. E-mail: arsurkow@mail.ru.

КОРОТКЕВИЧ Алексей Григорьевич, доктор мед. наук, профессор кафедры хирургии, урологии, эндоскопии и детской хирургии, НГИУВ – филиал ФГБОУ ДПО РМАНПО Минздрава России, 654005, г. Новокузнецк, пр. Строителей, д. 5, Россия. E-mail: alkorot@mail.ru

Information about authors:

BONDAREV Oleg Ivanovich, doctor of medical sciences, docent, head of the department of pathological anatomy and forensic medicine, Novokuznetsk State Institute for Advanced Medical Training, 654005, Novokuznetsk, Stroiteley Ave., 5, Russia. Email: gis.bondarev@yandex.ru

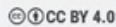
FILIMONOV Sergey Nikolaevich, doctor of medical sciences, professor, head of the department of human ecology, public health and healthcare, Research Institute for Complex Problems of Hygiene and Occupational Diseases, 654041, Novokuznetsk, Kutuzov St., 23; professor of the therapy department, Novokuznetsk State Institute for Advanced Medical Training, 654005, Novokuznetsk, Stroiteley Ave., 5, Russia. E-mail: fsn42@mail.ru

KALASHNIKOVA Tatyana Valeryevna, docent of the department of psychiatry, psychotherapy, and narcology, Novokuznetsk State Institute for Advanced Medical Training, 654005, Novokuznetsk, Stroiteley Ave., 5, Russia. Email: ktvmail@yandex.ru

AZAROV Pavel Alekseevich, candidate of medical sciences, assistant of the department of pathological anatomy and forensic medicine, Novokuznetsk State Institute for Advanced Medical Training, 654005, Novokuznetsk, Stroiteley Ave., 5, Russia. E-mail: pasha_az@mail.ru.

SURKOV Arnold Mikhailovich, assistant of the department of pathological anatomy and forensic medicine, Novokuznetsk State Institute for Advanced Medical Training, 654005, Novokuznetsk, Stroiteley Ave., 5, Russia. E-mail: arsurkow@mail.ru.

Корреспонденцию адресовать: БОНДАРЕВ Олег Иванович, 654041, г. Новокузнецк, ул. Строителей, д. 5, НГИУВ – филиал ФГБОУ ДПО РМАНПО Минздрава России.
E-mail: gis.bondarev@yandex.ru



Контент доступен под лицензией Creative Commons Attribution 4.0 License
© Бондарев О.И., Филимонов С.Н., Азаров П.А., Сурков А.М., Короткевич А.Г.