Рецензируемый научно-практический медицинский журнал

Мать и Дитя в Кузбассе

Mother and Baby in Kuzbass



16+

№ 2(93) июнь 2023

ISSN: 2686-7338
E-ISSN: 2542-0968

Мать и Дитя в Кузбассе

Рецензируемый научно-практический медицинский журнал
Основан в 2000 году

Учредитель и издатель:
Некоммерческое партнерство «Издательский Дом «Медицина и просвещение»

Адрес учредителя, издателя и редакции:
650066, Россия,
Кемеровская область,
г. Кемерово, пр. Октябрьский, 22
Тел: 8-905-969-68-63
E-mail: m-i-d@mail.ru
www.mednauki.ru

Директор:
А.А. Коваленко
Научный редактор:
Н.С. Черных
Макетирование:
И.А. Коваленко

Издание зарегистрировано Федеральной службой по надзору в сфере связи, информационных технологий и массовых коммуникаций (Роскомнадзор).

Регистрационный номер: серия Эл № ФС77-73145 от 22 июня 2018 г.

Подписано в печать: 24.05.2023 г.
Дата выхода в свет: 25.05.2023 г.

Тираж: 50 экз.

Решением ВАК Министерства образования и науки РФ журнал «Мать и Дитя в Кузбассе» включен в «Перечень рецензируемых научных изданий, в которых должны быть опубликованы основные научные результаты диссертаций на соискание ученой степени кандидата наук, на соискание ученой степени доктора наук».

Правила оформления научных статей, направляемых для публикации, расположены на сайте журнала: mednauki.ru/index.php/MD/information/authors

Главный редактор: Ю.И. РОВДА

РЕДАКЦИОННАЯ КОЛЛЕГИЯ:

Артымук Н.В., доктор мед. наук, профессор, г. Кемерово – зам. главного редактора
Котович М.М., доктор мед. наук, профессор, г. Новокузнецк
Лобанов Ю.Ф., доктор мед. наук, профессор, г. Барнаул
Манеров Ф.К., доктор мед. наук, профессор, г. Новокузнецк
Перевощикова Н.К., доктор мед. наук, профессор, г. Кемерово
Соболева М.К., доктор мед. наук, профессор, г. Новосибирск
Черных Н.С., кандидат мед. наук, доцент, г. Кемерово – ответственный секретарь
Щербак В.А., доктор мед. наук, доцент, г. Чита
Яковлева Л.В., доктор мед. наук, профессор, г. Уфа

РЕДАКЦИОННЫЙ СОВЕТ:

Баринов С.В., доктор мед. наук, профессор, г. Омск
Белокриницкая Т.Е., доктор мед. наук, профессор, г. Чита
Белоусова Т.В., доктор мед. наук, профессор, г. Новосибирск
Блохин Б.М., доктор мед. наук, профессор, г. Москва
Вавилова В.П., доктор мед. наук, профессор, г. Кемерово
Галактионова М.Ю., доктор мед. наук, профессор, г. Псков
Дубровина С.О., доктор мед. наук, профессор, г. Ростов-на-Дону
Желев В.А., доктор мед. наук, профессор, г. Томск
Занько С.Н., доктор мед. наук, профессор, г. Витебск, Республика Беларусь
Захарова И.Н., доктор мед. наук, профессор, г. Москва
Игишева Л.Н., доктор мед. наук, профессор, г. Кемерово
Казначеева Л.Ф., доктор мед. наук, профессор, г. Новосибирск
Кравченко Е.Н., доктор мед. наук, профессор, г. Омск
Кривцова Л.А., доктор мед. наук, профессор, г. Омск
Леонтьева И.В., доктор мед. наук, профессор, г. Москва
Ремнева О.В., доктор мед. наук, профессор, г. Барнаул
Рычкова Л.В., доктор мед. наук, г. Иркутск
Санникова Н.Е., доктор мед. наук, профессор, г. Екатеринбург
Скударнов Е.В., доктор мед. наук, профессор, г. Барнаул
Сутурина Л.В., доктор мед. наук, профессор, г. Иркутск
Фёдорова О.С., доктор мед. наук, доцент, г. Томск
Цхай В.Б., доктор мед. наук, профессор, г. Красноярск
Черная Н.Л., доктор мед. наук, профессор, г. Ярославль
Шабалдин А.В., доктор мед. наук, г. Кемерово
Al-Jefout M., MD, PhD, Karak, Jordan
Lech M.M., MD, PhD, Warsaw, Poland

Обязательные экземпляры журнала направляются в ФГУП НТЦ «Информрегистр» и в Президентскую библиотеку имени Б. Н. Ельцина

Публикуемые в журнале материалы входят в Российский Индекс научного цитирования РИНЦ, индексируются Реферативным журналом ВИНИТИ РАН, а также международными библиографическими базами данных DOAJ, Ulrich's International Periodicals Directory, OCLC WorldCat, BASE, OpenAIRE, ResearchBib, Google Scholar, OpenArchives.

Полнотекстовые версии журнала размещены в электронных базах данных научной электронной библиотеки eLIBRARY.ru и научной электронной библиотеки «КиберЛенинка».

№2 (93) 2023

ОГЛАВЛЕНИЕ:

ОРИГИНАЛЬНЫЕ СТАТЬИ

Нестеров В.Ф., Мальгина Г.Б., Михельсон А.А., Телякова М.И., Крутихина Ю.В.
ОСОБЕННОСТИ ТЕЧЕНИЯ БЕРЕМЕННОСТИ И РОДОВ У ПАЦИЕНТОК С КОРПОРАЛЬНЫМ РУБЦОМ НА МАТКЕ ОТ ОПЕРАЦИИ КЕСАРЕВО СЕЧЕНИЕ 4

Андриянова И.В.
МИКРОЭКОЛОГИЧЕСКАЯ ХАРАКТЕРИСТИКА МИКРОБИОТЫ НОСОГЛОТКИ ЗДОРОВЫХ ДЕТЕЙ В РАЗЛИЧНЫХ ВОЗРАСТНЫХ ГРУППАХ 10

Медянникова И.В., Савельева И.В., Безнощенко Г.Б., Чаунин А.В., Проданчук Е.Г., Цыганкова О.Ю., Галянская Е.Г., Носова Н.В., Бухарова Е.А., Давыдов П.В.
ВОСПАЛИТЕЛЬНЫЕ ЗАБОЛЕВАНИЯ ПРИДАТКОВ МАТКИ С ПОЗИЦИИ СИНДРОМА СИСТЕМНОГО ВОСПАЛИТЕЛЬНОГО ОТВЕТА И ИНСТРУМЕНТАЛЬНОЙ ОЦЕНКИ СИСТЕМЫ ГЕМОСТАЗА 17

Мажидова З.Ш., Мусин И.И., Ящук А.Г., Берг Э.А., Даутова Л.А.
АКУШЕРСКИЕ ПРЕДИКТОРЫ ГНОЙНО–СЕПТИЧЕСКИХ ЗАБОЛЕВАНИЙ ПОСЛЕ КЕСАРЕВА СЕЧЕНИЯ 26

Ющенко М.А., Мозес В.Г., Рудаева Е.В., Елгина С.И., Мозес К.Б., Рыбников С.В., Черных Н.С., Центер Я.
УРОВЕНЬ ПОСЛЕОПЕРАЦИОННОЙ БОЛИ И КАЧЕСТВО ЖИЗНИ У ПАЦИЕНТОВ ПОСЛЕ ЛАПАРОСКОПИЧЕСКОЙ КОНСЕРВАТИВНОЙ МИОМЭКТОМИИ 30

Соколова Т.В., Кафарова А.И., Соловьева И.Л., Панченко Л.А., Смирнова В.А.
МНОГОФАКТОРНЫЙ АНАЛИЗ ОСОБЕННОСТЕЙ ТЕЧЕНИЯ АТОПИЧЕСКОГО ДЕРМАТИТА У ДЕТЕЙ В УЛЬЯНОВСКОЙ ОБЛАСТИ 34

Мурзин А.В., Мелкозерова О.А., Дерябина Е.Г.
ГЕСТАЦИОННЫЙ САХАРНЫЙ ДИАБЕТ ПОСЛЕ ВРТ И ПРИ СПОНТАННОЙ БЕРЕМЕННОСТИ: ИМЕЕТ ЛИ ЗНАЧЕНИЕ СПОСОБ ЗАЧАТИЯ В РЕАЛИЗАЦИИ АКУШЕРСКИХ И ПЕРИНАТАЛЬНЫХ ОСЛОЖНЕНИЙ? 42

Беглова А.Ю., Елгина С.И.
ДИАГНОСТИКА СПЯ У ЖЕНЩИН РАННЕГО РЕПРОДУКТИВНОГО ВОЗРАСТА С ПРИМЕНЕНИЕМ РАЗРАБОТАННОЙ КОМПЬЮТЕРНОЙ ПРОГРАММЫ 50

ОБЗОРЫ НАУЧНОЙ ЛИТЕРАТУРЫ

Ведерникова А.В., Ровда Ю.И., Миняйлова Н.Н., Шмакова О.В., Хоботкова Т.С., Черных Н.С., Халивопуло И.К., Шабалдин А.В., Сизова И.Н., Юнкина Я.В., Сухарева О.С.
ЭКТОПИЯ ВИЛОЧКОВОЙ ЖЕЛЕЗЫ У ДЕТЕЙ: РАСПРОСТРАНЕННОСТЬ, ДИАГНОСТИКА И КЛИНИЧЕСКАЯ ЗНАЧИМОСТЬ 58

Ющенко М.А., Мозес В.Г., Рудаева Е.В., Елгина С.И., Мозес К.Б., Рыбников С.В., Центер Я.
СОВРЕМЕННЫЕ ПОДХОДЫ К ПРОФИЛАКТИКЕ ИНФЕКЦИЙ ПОСЛЕ ЭМБОЛИЗАЦИИ МАТОЧНЫХ АРТЕРИЙ ПРИ МИОМЕ МАТКИ 66

Андриянова И.В., Ильенкова Н.А. Вахрушев С.Г.
СТУПЕНЧАТАЯ ТЕРАПИЯ ХРОНИЧЕСКОГО АДЕНОИДИТА 71

Ющенко М.А., Мозес В.Г., Рудаева Е.В., Елгина С.И., Мозес К.Б., Рыбников С.В., Помыткина Т.Е., Центер Я.
ПОСТЭМБОЛИЗАЦИОННЫЙ СИНДРОМ ПОСЛЕ ЭМБОЛИЗАЦИИ МАТОЧНЫХ АРТЕРИЙ ПРИ МИОМЕ МАТКИ 78

СЛУЧАЙ ИЗ ПРАКТИКИ

Лазарева О.В., Баринов С.В., Шифман Е.М., Шкабарня Л.Л., Толкач А.Б., Тирская Ю.И., Кадцына Т.В., Чуловский Ю.И.
КЛИНИЧЕСКИЕ СЛУЧАИ МАТЕРИНСКОЙ СМЕРТНОСТИ ОТ СЕПТИЧЕСКИХ ОСЛОЖНЕНИЙ ПОСЛЕРОДОВОГО ПЕРИОДА ПОСЛЕ ПЕРЕНЕСЕННОЙ МАССИВНОЙ КРОВОПОТЕРИ 85

Исаханян А.А., Колмакова Н.Ю., Кляшторная О.В., Царюк Е.П., Головкина Н.В., Маисеенко Д.А.
КЛИНИЧЕСКИЙ СЛУЧАЙ ВРОЖДЕННОЙ ДИАФРАГМАЛЬНОЙ ГРЫЖИ 92

Загородникова О.А., Коновалова Н.Г.
ВТОРИЧНЫЙ КОСТНО–СУСТАВНОЙ БЛОК ПРИ ПОВРЕЖДЕНИИ КИВАТЕЛЬНОЙ МЫШЦЫ У НОВОРОЖДЕННОГО РЕБЕНКА 98

Интернет-адрес электронной версии журнала: http://mednauki.ru/index.php/MD/issue/view/251

CONTENTS:

ORIGINAL ARTICLES

Nesterov V.F., Malgina G.B., Mikhelson A.A., Telyakova M.I., Krutikhina Yu.V.
FEATURES OF THE COURSE OF PREGNANCY AND CHILDBIRTH IN PATIENTS WITH A CORPORAL SCAR ON THE UTERUS FROM A CAESAREAN SECTION 4

Andrianova I.V.
THE STUDY OF THE MICROBIOTA OF THE NASOPHARYNX OF HEALTHY CHILDREN IN DIFFERENT AGE GROUPS BY GAS CHROMATOGRAPHY 10

Medyannikova I.V., Savelyeva I.V., Beznoshchenko G.B., Chaunin A.V., Prodanchuk E.G., Tsygankova O.Y., Galyanskaya E.G., Nosova N.V., Bukharova E.A., Davydov P.V.
INFLAMMATORY DISEASES OF THE UTERINE APPENDAGES FROM THE STANDPOINT OF THE SYSTEMIC INFLAMMATORY RESPONSE SYNDROME AND INSTRUMENTAL ASSESSMENT OF THE HEMOSTASIS SYSTEM 17

Mazhidova Z.Sh., Musin I.I., Yashchuk A.G., Berg E.A., Dautova L.A.
OBSTETRIC PREDICTORS OF PURULENT–SEPTIC DISEASES AFTER CAESAREAN SECTION 26

Yushchenko M.A., Moses V.G., Rudaeva E.V., 3Elgina S.I., Moses K.B., Rybnikov S.V., Chernykh N.S., Tsenter Y.
POSTOPERATIVE PAIN LEVEL AND QUALITY OF LIFE IN PATIENTS AFTER CONSERVATIVE MYOMECTOMY 30

Sokolova T.V., Kafarova A.I., Solovyova I.L., Panchenko L.A., Smirnova V.A.
MULTIFACTORIAL ANALYSIS OF THE FEATURES OF THE COURSE OF ATOPIC DERMATITIS IN CHILDREN IN THE ULYANOVSK REGION. 34

Murzin A.V., Melkozerova O.A., Deryabina E.G.
GESTATIONAL DIABETES MELLITUS AFTER ART AND IN SPONTANEOUS PREGNANCY: DOES THE METHOD OF CONCEPTION MATTER IN THE IMPLEMENTATION OF OBSTETRIC AND PERINATAL COMPLICATIONS? 42

Beglova A.Yu., Elgina S.I.
DIAGNOSIS OF PCOS IN WOMEN OF EARLY REPRODUCTIVE AGE USING THE DEVELOPED COMPUTER PROGRAM 50

REVIEWS OF SCIENTIFIC LITERATURE

Vedernikova A.V., Rovda Yu.I., Minyaylova N.N., Shmakova O.V., Khobotkova T.S., Khalivopulo I.K., Shabaldin A.V., Sizova I.N., Yunkina Ya.V., Sukhareva O.S.
ECTOPIC THYMUS IN CHILDREN: PREVALENCE, DIAGNOSIS AND CLINICAL SIGNIFICANCE 58

Yushchenko M.A., Moses V.G., Rudaeva E.V., Elgina S.I., Moses K.B., Rybnikov S.V., Tsenter Y.
MODERN APPROACHES TO INFECTION PREVENTION AFTER UTERINE ARTERY EMBOLIZATION IN UTERINE MYOMA 66

Andriyanova I.V., Ilyenkova N.A, Vakhrushev S.G.
STEPWISE THERAPY OF CHRONIC ADENOIDITIS 71

Yushchenko M.A., Moses V.G., Rudaeva E.V., Elgina S.I., Moses K.B., Rybnikov S.V., Pomitkina T.E., Tsenter Y.
POST–EMBOLIZATION SYNDROME AFTER UTERINE ARTERY EMBOLIZATION IN UTERINE MYOMA 78

CASE HISTORY

Lazareva O.V., Barinov S.V., Shifman E.M., Sckabarnya L.L., Tolkach A.B., Tirskaya Y.I., Kadtsyna T.V., Chulovskij J.I.
CLINICAL CASES OF MATERNAL MORTALITY FROM SEPTIC COMPLICATIONS OF PUERPERIUM AFTER MASSIVE BLOOD LOSS. 85

Isakhanyan A.A., Kolmakova N.Yu., Klyashtornaya O.V., Tsaryuk E.P., Golovkina N.V., Maiseenko D.A.
CLINICAL CASE OF CONGENITAL DIAPHRAGMATIC HERNIA 92

Zagorodnikova O.A., Konovalova N.G.
SECONDARY BONE–JOINT BLOCK IN IN A NEWBORN BABY'S MUSCULAR TORTICOLLIS 98

The electronic version of the journal is available at: http://mednauki.ru/index.php/MD/issue/view/251

Статья поступила в редакцию 17.01.2023 г.

Нестеров В.Ф., Мальгина Г.Б., Михельсон А.А., Телякова М.И., Крутихина Ю.В.
Уральский научно-исследовательский институт охраны материнства и младенчества, г. Екатеринбург, Россия

ОСОБЕННОСТИ ТЕЧЕНИЯ БЕРЕМЕННОСТИ И РОДОВ У ПАЦИЕНТОК С КОРПОРАЛЬНЫМ РУБЦОМ НА МАТКЕ ОТ ОПЕРАЦИИ КЕСАРЕВО СЕЧЕНИЕ

Цель исследования – изучить клинико-анамнестические особенности течения беременности у пациенток с корпоральным рубцом на матке от операции кесарево сечение.
Материал и методы. Проведено ретроспективное когортное исследование, в которое вошли 55 беременных с одним рубцом на матке от операции кесарево сечение. Женщины были разделены на две группы: основная группа (n = 23) – беременные с корпоральным рубцом на матке после кесарева сечения, группа сравнения (n = 32) – беременные, имеющие один рубец на матке от операции кесарево сечение, выполненной в нижнем сегменте. Проводился анализ анамнестических данных (течение настоящей и предыдущей беременности).
Результаты. Выявлено, что у пациенток с корпоральным рубцом на матке, наиболее частыми осложнениями беременности являются формирование фетоплацентарной недостаточности с исходом в синдром задержки роста плода OR = 3,47 (ДИ 95% 1,24; 9,72) и угроза прерывания беременности. Пациентки, имеющие в анамнезе корпоральное кесарево сечение, входят в группу риска по преждевременным родам. Одним из основных показаний к абдоминальному родоразрешению пациенток с корпоральным рубцом на матке является угроза разрыва матки по рубцу OR = 2,4 (ДИ 95% 1,43; 4,03) и отслойка нормально расположенной плаценты OR = 5,5 (ДИ 95% 2,45; 9,65). Неполноценный рубец на матке от кесарева сечения статистически значимо определялся у пациенток, имеющих корпоральный рубец на матке OR = 4,12 (95% ДИ 1,34; 8,23).
Заключение. Пациентки, имеющие корпоральный рубец на матке, входят в группу риска по формированию акушерских осложнений.

Ключевые слова: кесарево сечение; корпоральный рубец на матке; разрыв матки

Nesterov V.F., Malgina G.B., Mikhelson A.A., Telyakova M.I., Krutikhina Yu.V.
Urals Scientific Research Institute for Maternal and Child Care, Ekaterinburg, Russia

FEATURES OF THE COURSE OF PREGNANCY AND CHILDBIRTH IN PATIENTS WITH A CORPORAL SCAR ON THE UTERUS FROM A CAESAREAN SECTION

The aim of the research – to study the clinical and anamnestic features of the course of pregnancy in patients with a corporal scar on the uterus from a caesarean section.
Material and methods. A retrospective cohort study was conducted, which included 55 pregnant women with one uterine scar from a caesarean section, which were divided into two groups: the main group (n = 23) – pregnant women with a corporal uterine scar after cesarean section, comparison group (n = 32) – pregnant women with one scar on the uterus from a caesarean section performed in the lower segment. Anamnestic data were analyzed (the course of the present and previous pregnancy).
Results. It was found that in patients with a corporal scar on the uterus, the most common complication of pregnancy is the formation of fetoplacental insufficiency with an outcome in fetal growth retardation syndrome OR = 3,47 (ДИ 95% 1,24; 9,72), and the threat of abortion. Patients with a history of corporal caesarean section are at risk for preterm birth. One of the main indications for abdominal delivery, patients with a corporal scar on the uterus is, the threat of uterine rupture along the scar OR = 2.4 (95% CI 1.43; 4.03), and detachment of a normally located placenta OR = 5.5 (95% CI 2.45; 9 .65). An inferior uterine scar from caesarean section was significantly more often detected in patients with a corporal uterine scar OR = 4.12 (95% CI 1.34; 8.23).
Conclusion. Patients with a corporal scar on the uterus are at risk for the formation of obstetric complications.

Key words: caesarean section; corporal scar on the uterus; uterine rupture

Кесарево сечение (КС) является наиболее распространенной родоразрешающей операцией во всем мире, частота ее продолжает расти и не имеет тенденции к снижению. В России КС выполняют в 15-27 % случаев, а в крупных перинатальных центрах – до 40-50 %. В Российской Федерации происходит ежегодный прирост частоты КС на 1 %, в среднем этот показатель составляет 27 %, достигая в крупных перинатальных центрах 40-50 % [1]. Повторное КС – отдельная проблема в оперативном акушерстве. Оно повышает риск интраоперационных осложнений в 5 раз по сравнению с первым

Информация для цитирования: doi 10.24412/2686-7338-2023-2-4-9 EDN WYFWOC

Нестеров В.Ф., Мальгина Г.Б., Михельсон А.А., Телякова М.И., Крутихина Ю.В.. ОСОБЕННОСТИ ТЕЧЕНИЯ БЕРЕМЕННОСТИ И РОДОВ У ПАЦИЕНТОК С КОРПОРАЛЬНЫМ РУБЦОМ НА МАТКЕ ОТ ОПЕРАЦИИ КЕСАРЕВО СЕЧЕНИЕ //Мать и Дитя в Кузбассе. 2023. №2(93). С. 4-9.

абдоминальным родоразрешением, частоту послеродовых осложнений – в 2 раза [2, 3].

До начала XX века корпоральное кесарево сечение выполнялось в 100 % случаев. Гистеротомия с вертикальным разрезом тела матки, производимая острым путем, ведет к травме мышечного слоя (поперечное рассечение), сопровождается значительным кровотечением, затруднением перитонизации раны и формированием несостоятельного рубца при последующей беременности [4]. Примерно с 20-х годов XX века, появилось множество статей, посвященных кесареву сечению в нижнем сегменте. Kerr M. в 1923 году назвал эту операцию как «консервативное кесарево сечение».

Формирование нижнего маточного сегмента происходит из перешейка в третьем триместре беременности. Верхней границей перешейка является место прикрепления пузырно-маточной складки брюшины на матке спереди и прямокишечно-маточной складки сзади; нижней границей считают уровень внутреннего отверстия цервикального канала, в родах – край акушерского зева.

В современном акушерстве корпоральное кесарево сечение производится редко и только по строгим показаниям: 1) выраженный спаечный процесс и варикозное расширение вен в области нижнего сегмента матки при отсутствии доступа к нему, 2) несостоятельность продольного рубца на матке после предыдущего корпорального КС, 3) аномальная плацентация, 4) недоношенный плод и неразвернутый нижний сегмент матки, 5) запущенное поперечное положение плода [2, 5].

Преждевременные оперативные роды в настоящее время наиболее дискутабельный вопрос современного акушерства. Методом выбора родоразрешения при сверхранних и ранних преждевременных родах у беременных высокого перинатального риска должно быть оперативное родоразрешение, поскольку оно достоверно снижает показатель перинатальной смертности [4, 6].

Кесарево сечение, направленное в первую очередь на снижение рисков для плода, выполненное преимущественно в сроке преждевременных родов, практически неизбежно формирует проблемы оперированной матки, включая дисменорею, межменструальные кровотечения, бесплодие, аномальную плацентацию и разрыв матки при повторных беременностях [7]. Baeza S. et al. отмечают повышение риска разрыва матки и расхождение рубца на матке у пациенток, имеющих в анамнезе кесарево сечение, выполненное в сроках гестации 22-28 недель [8].

В связи с этим, при абдоминальном родоразрешении в сроках 22-28 недель исходно формируется корпоральный рубец на матке, так как нижний сегмент в данном сроке еще не сформирован, что может создать проблемы для вынашивания беременности в последующем и повысит риск материнских и перинатальных осложнений.

Цель исследования – изучить клинико-анамнестические особенности течения беременности у пациенток с корпоральным рубцом на матке от операции кесарево сечение.

МАТЕРИАЛЫ И МЕТОДЫ ИССЛЕДОВАНИЯ

Проведено ретроспективное когортное исследование, в которое вошли 55 беременных с одним рубцом на матке от операции кесарево сечение, которые были разделены на две группы: основная группа (n = 23) – беременные с корпоральным рубцом на матке после кесарева сечения, группа сравнения (n = 32) – беременные, имеющие один рубец на матке от операции кесарево сечение, выполненного в нижнем сегменте. Все пациентки жительницы Свердловской области, родоразрешенные в 2017-2021 годах. Медицинская информация была предоставлена системой «Мониторинг Свердловской области». Критерии включения в основную группу – пациентки, имеющие в анамнезе корпоральный рубец на матке от предыдущей операции кесарево сечение, одноплодная беременность. Критерии включения в группу сравнения – пациентки, имеющие один рубец на матке от предыдущей операции кесарево сечение, выполненного в нижнем сегменте, одноплодная беременность.

Проводился анализ анамнестических данных (течение настоящей и предыдущей беременности, техники оперативного родоразрешения). Статистический анализ выполнялся с помощью пакетов прикладной программы Excell 2010, SPSS Statistics версия 22.0. В случае подчинения распределения и равенства дисперсий в сравниваемых группах данные представляли в виде медианы (Me) и квартилей [25%; 75%]. Сравнение частот для качественных признаков проводилось путем анализа, с использованием χ^2 (хи-квадрат), сравнение количественных признаков определяли с использованием критерия Манна–Уитни. Оценку взаимосвязей между признаками проводили методом ранговой корреляции Спирмена.

РЕЗУЛЬТАТЫ ИССЛЕДОВАНИЯ

Проведен анализ 55 историй родов пациенток, родоразрешенных на территории Свердловской области. Средний возраст пациенток в основной группе составил 32,1 лет [28,3; 35,6], в группе сравнения – 30,3 лет [27,4; 33,6]. По социальному статусу, характеру соматической патологии группы были сопоставимы.

При сравнительной оценке акушерского анамнеза отмечается статистически значимая разница по числу беременностей. У 4 (17,3 %) пациенток в основной группе предстояла вторая беременность против 20 (62,5 %), $p < 0,005$. Более 3 беременностей наблюдалось у 19 (82,7 %) пациенток основной группы, тогда как у пациенток в группе сравнения был значительно ниже – 12 (37,5 %), $p < 0,05$. Наличие самопроизвольных выкидышей в анамнезе было статистически значимо выше в группе пациенток, имеющих корпоральный рубец на матке в

анамнезе – 12 (52 %) против 6 (18,6 %), соответственно (p < 0,05) (табл. 1). Следует отметить, что у пациенток основной группы почти в 2 раза чаще встречались артифициальные прерывания беременности – 11 (47,3 %) против 6 (18,6%) в группе сравнения.

При сравнительной оценке срока родоразрешения при предыдущей операции кесарево сечение выявлена следующая закономерность: 15 (65,1 %) пациенток основной группы были родоразрешены в сроках гестации 22-27,6 недель беременности, что ведет к формированию корпорального рубца на матке.

В основной группе рейтинг показаний к кесареву сечению выглядел следующим образом: первое ранговое место – преждевременная отслойка нормально расположенной плаценты (ПОНРП) – 13 (56,5 %), второе место – преждевременное излитие околоплодных вод – 4 (17,3 %), на третьем месте дистресс плода вне родовой деятельности – 3 (13,1 %). В группе сравнения превалирующими показаниями к кесареву сечению явились аномалии родовой деятельности – 15 (46,8 %) и дистресс плода в родах – 5 (18,75 %). (табл. 2).

При анализе гестационных осложнений выявлены статистически значимые различия между группами. Клинические проявления угрозы прерывания беременности в 2 раза чаще встречались в группе пациенток с корпоральными рубцами на матке в анамнезе – 9 (39,1 %), против 6 (18,7 %) в группе сравнения, OR = 2,78 (95% ДИ = 0,82; 9,43). Хроническая плацентарная недостаточность, проявляющаяся нарушением маточно-плацентарного кровообращения и дистрессом плода, наблюдалась у 10 (43,4 %) пациенток основной группы, тогда как в группе сравнения лишь у 4 (12,5 %) пациенток, OR = 3,47 (95% ДИ = 1,24; 9,72) (p = 0,03).

Всем пациенткам перед родоразрешением проводилось ультразвуковое исследование, при котором оценивалось состояние рубца. Статистически значимые различия между группами выявлены по показателю максимальной толщины предполагаемого рубца, в основной группе этот показатель был ниже, чем в группе сравнения – 2,2 ± 0,45 мм против 3,1 ± 0,67 мм в группе сравнения (p = 0,045).

Гиперэхогенность области предполагаемого рубца статистически чаще определялась у пациенток основной группы – 6 (26 %) против 2 (6,25 %) группы сравнения (p < 0,05). По остальным параметрам ультразвукового исследования статистически значимых различий не выявлено.

Таблица 1
Характеристика акушерского анамнеза в исследуемых группах
Table 1
Characteristics of obstetric history in the study groups

Акушерский анамнез	Основная группа (n = 23)		Группа сравнения (n = 32)		p
	абс.	%	абс.	%	
2-я беременность	4	17,3	20	62,5	0,025
3-я и более беременность	19	82,7	12	37,5	0,035
2 роды	15	65,2	29	90,2	0,056
3 роды и более	8	34,8	3	9,8	0,066
Артифициальные аборты в анамнезе	11	47,3	8	25,2	0,047
Самопроизвольные выкидыши в анамнезе	12	52,1	6	18,6	0,034

Таблица 2
Характеристика предыдущего кесарева сечения, абс. (%)
Table 2
Characteristics of the previous caesarean section, abs (%)

Параметры	Основная группа (n = 23)	Группа сравнения (n = 32)	p
Срок родоразрешения			
22 недель	2 (8,6)	0	0,07
22-27,6 недель	13 (56,5)	0	0,00
28-36,6 недель	6 (26,0)	3 (9,8)	0,05
37-41 неделя	2 (8,6)	29 (90,2)	0,03
Рейтинг показаний к КС			
Преждевременная отслойка нормально расположенной плаценты	13 (56,5)	3 (9,8)	0,04
Преждевременное излитие вод	4 (17,3)	2 (6,25)	0,15
Дистресс плода	3 (13,1)	5 (18,75)	0,18
Тяжелая преэклампсия	3 (13,1)	0 (0)	0,06
Поперечное положение плода	0 (0)	2 (6,25)	0,07
Аномалии родовой деятельности	0 (0)	15 (46,8)	0,02
Тазовое предлежание	0 (0)	4 (12,5)	0,05

В группе пациенток, имеющих корпоральный рубец на матке от операции кесарево сечение, лишь у 6 (33,6 %) пациенток родоразрешение произошло в сроке доношенной беременности, тогда как в группе сравнения у пациенток, имеющих рубец на матке в нижнем сегменте, родоразрешение в сроках беременности 37-40 недель произошло у 29 (90,2 %) пациенток. У 10 (26,2 %) пациенток основной группы родоразрешение произошло на сроке 32-36,6 недель, тогда как у пациенток группы сравнения родоразрешение в этом сроке произошло лишь у 2 (8,6 %) (p = 0,042).

В структуре показаний к оперативному родоразрешению (табл. 5), статистически значимо чаще встречалась преждевременная отслойка нормально расположенной плаценты (ПОНПР) – 6 (26,0 %), тогда как в группе сравнения это осложнение произошло лишь у 1 (3,1 %) пациентки, p = 0,02; OR = 5,5 (ДИ 95% 2,45; 9,65). Угроза разрыва матки по рубцу статистически значимо чаще наблюдалась в группе пациенток с корпоральным рубцом на матке от операции кесарево сечение – 8 (34,7 %), тогда как в группе пациенток с рубцом на матке в нижнем сегменте – 2 (6,2 %), p = 0,04; OR = 2,4 (ДИ 95% 1,43; 4,03).

При интраоперационной оценке рубца выявлено следующее: из 23 женщин основной группы неполноценный рубец на матке выявлен в 9 (39,1 %) случаях, тогда как в группе сравнения – в 4 (12,5 %) случаях, (p < 0,05); OR = 4,12 (95% ДИ 1,34; 8,23). Стоит отметить, что в трех случаях у пациенток с корпоральным рубцом на матке выявлен ее

Таблица 3
Анализ осложнений настоящей беременности в обеих группах
Table 3
Analysis of complications of real pregnancy in both groups

Осложнение гестации	Основная группа (n = 23)		Группа сравнения (n = 32)		p
	абс.	%	абс.	%	
Токсикоз	2	8,6	3	9,3	0,21
ХФПН, дистресс плода	10	43,4	4	12,5	0,03
Угроза прерывания	9	39,1	6	18,7	0,043
Преэклампсия	2	8,6	3	9,3	0,35
Анемия	16	69,5	14	43,7	0,078

Таблица 4
Ультразвуковые параметры состояния рубцовой зоны в исследуемых группах
Table 4
Ultrasonic parameters of the state of the scar zone in the studied groups

Параметры	Основная группа (n = 23)		Группа сравнения (n = 32)		p
	M	SD	M	SD	
Максимальная толщина предполагаемого рубца, мм	2,2	0,45	3,1	0,67	0,045
Минимальная толщина предполагаемого рубца, мм	1,9	0,56	2,4	0,54	0,067
	абс.	%	абс.	%	
Гиперэхогенность рубцовой зоны	6	26,0	2	6,25	0,031
Истончение предполагаемого рубца	3	13,0	2	6,25	0,067

Таблица 5
Характеристика родоразрешения при настоящей беременности, абс. (%)
Table 5
Characteristics of delivery during real pregnancy, abs. (%)

Срок родоразрешения	Основная группа (n = 23)	Группа сравнения (n = 32)	p
22-27,6 недель	3 (13,1)	0 (0)	0,02
28-31,6 недель	4 (16,8)	1 (3,1)	0,034
32-36,6 недель	10 (39,5)	2 (8,6)	0,042
37-40 недель	6 (22,8)	29 (90,2)	0,034
Показания к родоразрешению			
ПОНРП	6 (26,0)	1 (3,1)	0,02
Родовая деятельность	4 (17,3)	9 (27,9)	0,078
Угроза разрыва матки по рубцу	8 (34,7)	2 (6,2)	0,04
Дистресс	3 (13,1)	5 (15,5)	0,07
Плановое родоразрешение	2 (8,6)	15 (46,5)	0,03

полный разрыв ($p < 0,05$) OR = 2,6 (95% ДИ 1,84; 3,65).

КЛИНИЧЕСКИЙ ПРИМЕР 1

Повторнобеременная А., 32 лет, поступила в родильное отделение с указанием на тянущие боли внизу живота. В анамнезе 4 беременности, предстояли 2 роды. Первая и вторая беременности закончились медицинским прерыванием беременности в малом сроке. Далее преждевременные оперативные роды в связи с ПОНРП в сроке 27-28 недель, ребенок массой 800 г, растет и развивается по возрасту. Данная беременнность наступила через 4 года после предыдущего кесарева сечения. Течение беременности осложнилось перманентной угрозой прерывания, что потребовало стационарного лечения. В сроке беременности 33-34 недели появились тянущие боли внизу живота, была доставлена в родовспомогательное учреждение. По данным ультразвукового исследования, определялся гиперэхогенный нижний сегмент, толщина составила 2,1 мм. В связи с угрозой разрыва матки по рубцу, была экстренно родоразрешена. На операции выявлено отсутствие мышечного слоя матки в нижнем сегменте, рубец был истончен до 1 мм, представлен соединительной тканью. Извлечен недоношенный мальчик массой 1600 г, с оценкой по шкале Апгар 7/8 баллов. Рубец на матке иссечен на всем протяжении. Кровопотеря 600 мл. Выписана на 5-е сутки после операции.

КЛИНИЧЕСКИЙ ПРИМЕР 2

Пациентка Б., 35 лет, поступила в экстренном порядке в родильный дом, в сроке беременности 32 недели, с жалобами на регулярные напряжения матки. В анамнезе 5 беременностей и 2 родов. Первая беременность завершилась родами через естественные родовые пути в сроке беременности 38 недель, ребенок растет и развивается соответственно возрасту. Вторая и третья беременности закончились самопроизвольными выкидышами в малых сроках. Четвертая беременность закончилась сверхранними преждевременными оперативными родами в связи с тазовым предлежанием плода. Данная беременность протекала без осложнений. При поступлении в стационар в сроке 32 недели, в связи с началом родовой деятельности, была родоразрешена способом операции кесаерево сечение. На операции, при вхождении в брюшную полость, выявлен полный разрыв матки по корпоральному рубцу от предыдущего кесарева сечения с излитием околоплодных вод в брюшную полость. Извлечен недоношенный ребенок массой 1890 г, с оценкой по шкале Апгар 1/3 балла. Края раны на матке иссечены, рана ушита. Кровопотеря 356 мл. Ранний послеродовый период без осложнений.

ЗАКЛЮЧЕНИЕ

Акушерско-гинекологический анамнез у пациенток, перенесших корпоральное кесарево сечение, характеризуется высоким паритетом, повышением частоты самопроизвольных и артифициальных прерываний беременности. Среди гестационных осложнений наиболее часто отмечаются клинические проявления угрозы прерывания, формирование хронической плацентарной недостаточности.

Значимыми ультразвуковыми маркерами неполноценного рубца от корпорального кесарева сечения являются гиперэхогенность и максимальная толщина зоны предполагаемого рубца. При абдоминальном родоразрешении, интраоперационно у пациенток с корпоральным рубцом на матке статистически значимо чаще определяется его неполноценность, что может привести к серьезным акушерским осложнениям.

Пациентки, имеющие корпоральный рубец на матке, входят в группу риска по преждевременным родам. Основными показаниями к родоразрешению являются преждевременная отслойка нормально расположенной плаценты, угроза разрыва матки по рубцу. Средний срок родоразрешения пациенток с корпоральным рубцом на матке — 32-36,6 недель гестации, этот срок следует считать критическим для данной категории пациенток, что необходимо принимать во внимание при ведении беременности у данной категории пациентов.

Информация о финансировании и конфликте интересов

Исследование не имело спонсорской поддержки.

Авторы декларируют отсутствие явных и потенциальных конфликтов интересов, связанных с публикацией настоящей статьи.

Рисунок
Неполноценный рубец на матке у пациентки с корпоральным кесаревым сечением в анамнезе
Figure
Defective scar on the uterus in a patient with a history of corporal caesarean section

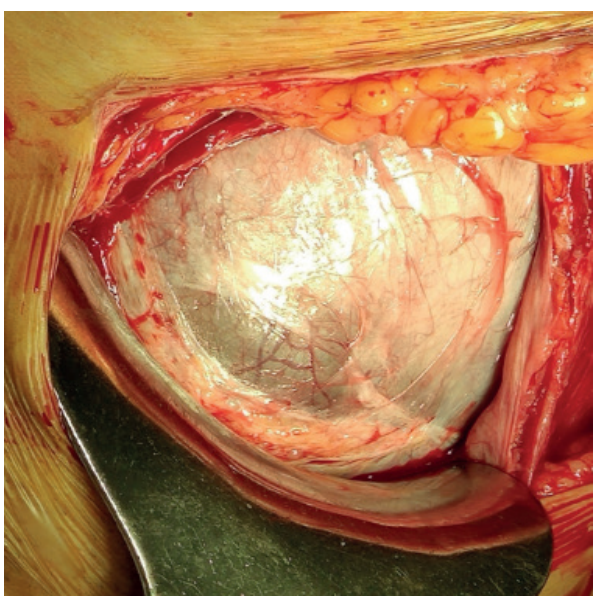

ЛИТЕРАТУРА / REFERENCES:

1. Shchukina NA, Buianova SN, Chechneva MA, Zemskova NIu, Barinova IV, Puchkova NV, Blagina EI. Main reasons for the formation of an incompetent uterine scar after cesarean section. ***Russian Bulletin of Obstetrician-Gynecologist.*** 2018; 18(4): 57-61. Russian (Щукина Н.А., Буянова С.Н., Чечнева М.А., Земскова Н.Ю., Баринова И.В., Пучкова Н.В., Благина Е.И. Основные причины формирования несостоятельного рубца на матке после кесарева сечения // Российский вестник акушера-гинеколога. 2018. Т. 18, № 4. С. 57-61.) DOI: 10.17116/rosakush201818457
2. Zemskova NYu, Chechneva MA, Petrukhin VA, Lukashenko SYu. Ultrasound examination of the cesarean scar in the prognosis of pregnancy outcome. ***Obstetrics and Gynecology.*** 2020; 10: 99-104. Russian (Земскова Н.Ю., Чечнева М.А., Петрухин В.А., Лукашенко С.Ю. Ультразвуковое исследование рубца на матке после кесарева сечения в прогнозе исхода беременности //Акушерство и гинекология. 2020. № 10. С. 99-104.) DOI: 10.18565/aig.2020.10.99-104
3. Gustovarova TA. Pregnancy and childbirth in women with a uterine scar: clinical, morphological and diagnostic aspects: Abstr. diss. … doct. med. sciences. M., 2007. 48 p.Russian (Густоварова Т.А. Беременность и роды у женщин с рубцом на матке: клинико-морфологические и диагностические аспекты: Автореф. дисс. … докт. мед. наук. М., 2007. 48 с.)
4. Lower Uterine Segment Trial (LUSTrial). Ultrasound Measure of the Thickness of the Lower Segment in Women Having a History of Caesarian. 2014, ***Clinical Trials. gov***. Identifi er: NCT01916044. URL: https://clinicaltrials.gov/ ct2/show/study/NCT01916044
5. Grace L, Nezhat A. Should Cesarean Scar Defect Be Treated Laparoscopically? A Case Report and Review of the Literature. ***J Minim Invasive Gynecol.*** 2016; 23(5): 843. DOI: 10.1016/j.jmig.2016.01.030
6. Dobrokhotova YuE, Kerchelaeva SB, Kuznetsova OV, Burdenko MV. Premature birth: analysis of perinatal outcomes. ***Russian Journal of Woman and Child Health.*** 2015; 23(20): 1220-1223. Russian (Доброхотова Ю.Э., Керчелаева С.Б., Кузнецова О.В., Бурденко М.В. Преждевременные роды: анализ перинатальных исходов //РМЖ. Мать и дитя. 2015. Т. 23, № 20. С. 1220-1223.)
7. Kogan OM, Voytenko NB, Zosimova EA, Martynova EN, Nersesayn DM, Bubnikovich AA. Algorithm for the management of patients with incompetence of postoperative uterine scar after a cesarean section, our clinical experience. ***Journal of Clinical Practice.*** 2018; 9(3): 38-43. Russian (Коган О.М, Войтенко Н.Б., Зосимова Е.А., Мартынова Э.Н., Нерсесян Д.М., Бубникович А.А. Алгоритм ведения пациенток с несостоятельностью послеоперационного рубца на матке после кесарева сечения //Клиническая практика. 2018. Т. 9, № 3. С. 38-43.) DOI: 10.17816/clinpract09338-43
8. Baeza S, Mottet N, Coppola S, Desmaretz M, Ramanah R, Riethmuller D. Obstetrical prognosis of patients after a previous cesarean section performed before 32 weeks of amenorrhea. ***Gynecol Obstet Fertil.*** 2016; 44(11): 629-635. DOI: 10.1016/j.gyobfe.2016.09.007

КОРРЕСПОНДЕНЦИЮ АДРЕСОВАТЬ:

НЕСТЕРОВ Виталий Федорович,

620028, г. Екатеринбург, ул. Репина, д. 1, ФГБУ Уральский НИИ ОММ Минздрава России

Тел: 8 (343) 371-42-93 E-mail: dr.nesterov2014@yandex.ru

ИНФОРМАЦИЯ ОБ АВТОРАХ	INFORMATION ABOUT AUTHORS
НЕСТЕРОВ Виталий Федорович, канд. мед. наук, ст. науч. сотрудник, зав.й акушерским физиологическим отделением, ФГБУ Уральский НИИ ОММ Минздрава России, г. Екатеринбург, Россия. E-mail: dr.nesterov2014@yandex.ru	NESTEROV Vitaly Fedorovich, candidate of medical sciences, senior researcher, head of the obstetric physiological department, Urals Scientific Research Institute for Maternal and Child Care, Yekaterinburg, Russia. E-mail: dr.nesterov2014@yandex.ru
МАЛЬГИНА Галина Борисовна, доктор мед. наук, профессор, директор, ФГБУ Уральский НИИ ОММ Минздрава России, г. Екатеринбург, Россия. E-mail: galinamalgina@mail.ru	MALGINA Galina Borisovna, doctor of medical sciences, professor, director, Urals Scientific Research Institute for Maternal and Child Care, Yekaterinburg, Russia. E-mail: galinamalgina@mail.ru
ТЕЛЯКОВА Маргарита Ивановна, врач акушер-гинеколог, отделение сохранения репродуктивной функции, ФГБУ Уральский НИИ ОММ Минздрава России, г. Екатеринбург, Россия. E-mail: korovkari@gmail.com	TELYAKOVA Margarita Ivanovna, obstetrician-gynecologist, reproductive function preservation department, Urals Scientific Research Institute for Maternal and Child Care, Yekaterinburg, Russia. E-mail: korovkari@gmail.com
МИХЕЛЬСОН Анна Алексеевна, доктор мед. наук, доцент, руководитель отделения сохранения репродуктивной функции, зав. отделением гинекологии, ФГБУ Уральский НИИ ОММ Минздрава России, г. Екатеринбург, Россия. E-mail: ann_lukach@list.ru	MIKHELSON Anna Alekseevna, doctor of medical sciences, docent, head of the department of reproductive function preservation, head of the department of gynecology, Urals Scientific Research Institute for Maternal and Child Care, Yekaterinburg, Russia. E-mail: ann_lukach@list.ru
КРУТИХИНА Юлия Викторовна, врач-ординатор, родовое отделение, ФГБУ Уральский НИИ ОММ Минздрава России, г. Екатеринбург, Россия. E-mail: yulal995@yande.ru	KRUTIKHINA Yulia Viktorovna, resident physician, maternity department, Urals Scientific Research Institute for Maternal and Child Care, Yekaterinburg, Russia. E-mail: yulal995@yande.ru

Статья поступила в редакцию 12.04.2023 г.

Андриянова И.В.
Красноярский государственный медицинский университет имени профессора В.Ф. Войно-Ясенецкого, г. Красноярск, Россия

МИКРОЭКОЛОГИЧЕСКАЯ ХАРАКТЕРИСТИКА МИКРОБИОТЫ НОСОГЛОТКИ ЗДОРОВЫХ ДЕТЕЙ В РАЗЛИЧНЫХ ВОЗРАСТНЫХ ГРУППАХ

С целью расширить представление о структуре микробиоты носоглотки здоровых детей в разных возрастных группах нами было проведено обследование 84 условно здоровых детей в возрасте от 3 до 12 лет методом газовой хроматографии с масс-спектрометрией микробных маркеров. Обследуемые были разделены на 3 группы: от 3 до 5 лет (n = 28), от 6 до 7 лет (n = 27) и от 8 до 12 лет (n = 29) соответственно. Всем пациентам проводилось углубленное клиническое обследование: общий анализ крови, иммунологическое исследование крови, передняя активная риноманометрия, пульсоксиметрия, а также исследование микробиоты носоглотки с использованием метода масс-спектрометрии микробных маркеров.
Установлено, что наряду с культивируемой частью микробиоты метод позволяет выявить трудно культивируемые микроорганизмы и, тем самым, расширить представления о колонизации слизистой оболочки носоглотки в норме.

Ключевые слова: масс-спектрометрия микробных маркеров; микробиота слизистой оболочки носоглотки здоровых детей; биопленка; сукцессия

Andrianova I.V.
Krasnoyarsk state medical University named after Professor V.F. Voyno-Yasenetsky, Krasnoyarsk, Russia

THE STUDY OF THE MICROBIOTA OF THE NASOPHARYNX OF HEALTHY CHILDREN IN DIFFERENT AGE GROUPS BY GAS CHROMATOGRAPHY

We examined 84 healthy children aged 3 to 12 years using gas chromatography with mass spectrometry microbial markers. It was found that in addition to the cultivated part of the microbiota method reveals hard cultured microorganisms and thereby expand understanding of the colonization of the mucous membrane of the nasopharynx is normal.

Key words: mass spectrometry of microbial markers; microbiota of the mucous membrane of the nasopharynx of healthy children; biomembrane; succession

Изучение микробиоты респираторного тракта здоровых детей представляет большой интерес для современной микробиологии в связи с тем, что произошел серьезный прорыв в методах диагностики как микробиома в целом, так и микробиоты верхних дыхательных путей (ВДП). Молекулярные и биохимические методы диагностики микроорганизмов позволяют выявлять не только хорошо изученные микроорганизмы, но и «замаскированные» из-за особенностей выделения и культивирования. Расширение знаний о микробиоме человека привело к переосмыслению отношения ученых к его составу и значению в развитии инфекций ВДП [1]. На протяжении долгого времени основным методом для оценки микробиоты являлось классическое культивирование бактерий на питательных средах. Однако культуральные методы оценки биотопа не дают полной картины микробиома человека, так как при их помощи можно выявить лишь около 10-40 % бактерий, населяющих человеческий организм [2, 3]. Появление новых культуральнонезависимых методик оценки микробиома и микробиоты человека, основанных на биохимическом анализе, позволило сделать огромный прорыв в идентификации видового состава микроорганизмов различных биотопов [4].

Под влиянием результатов современных методов исследования микробиома человека происходит переосмысление состава респираторной микробиоты и переписывается ее значение в развитии инфекций ВДП. Термин микрофлора изменился на понятия микобиом и микробиота [4]. Микробиом представляет собой сложную систему взаимосвязанных сообществ микроорганизмов: бактерий, вирусов, археи, грибков и простейших, населяющих различные биотопы организма человека — желудочно-кишечный тракт, кожу, легкие, верхние дыхательные пути, в том числе и носоглотку. Для микробиоты каждой системы имеются эволюционно сложившиеся закономерности в количественном и качественном ее составе, как на уровне организма в целом, так и отдельных его систем. В связи с этим, необ-

Информация для цитирования: doi 10.24412/2686-7338-2023-2-10-16 EDN UWKBQY

Андриянова И.В. МИКРОЭКОЛОГИЧЕСКАЯ ХАРАКТЕРИСТИКА МИКРОБИОТЫ НОСОГЛОТКИ ЗДОРОВЫХ ДЕТЕЙ В РАЗЛИЧНЫХ ВОЗРАСТНЫХ ГРУППАХ //Мать и Дитя в Кузбассе. 2023. №2(93). С. 10-16.

ходимо описать микробиоту ВДП по результатам современных диагностических методов и, прежде всего, у здоровых детей в разные возрастные периоды.

Цель исследования – проведение сравнительного анализа микробиоты носоглотки здоровых детей в разных возрастных группах с использованием метода газовой хроматографии и масс-спектрометрии микробных маркеров.

МАТЕРИАЛЫ И МЕТОДЫ

В исследование были включены 84 условно здоровых детей в возрасте от 3 до 12 лет, поступивших в Красноярскую краевую детскую больницу и в детское хирургическое отделение городской больницы № 20 города Красноярска на плановые операции (грыжесечение, орхипексия) с 2012 по 2022 годы. Родители всех детей давали письменное информированное согласие на участие в исследовании. Все пациенты были разделены на 3 возрастные группы, соответствующие трем периодам развития иммунитета:

I группа – 3-5 лет,

II группа – 6-7 лет,

III группа – 8-12 лет.

В исследование включались пациенты, у которых отсутствовали клинические проявления хронического аденоидита, не получавшие антибиотикотерапию в течение последних трех месяцев. Критериями исключения являлись: клинические проявления воспалительных заболеваний верхних дыхательных путей, тяжелая соматическая патология (сердечно-сосудистой системы, органов кроветворения, заболеваний почек и других), которая могла повлиять на результаты исследования, отказ родителей от участия в клиническом исследовании.

Для включения в группы исследования всем пациентам проводились углубленное клиническое и параклинические обследования: общий анализ крови, эндоскопический осмотр полости носа и носоглотки. Для подтверждения нормального дыхания через нос, детям II и III групп исследования проводилась передняя активная риноманометрия, а у детей I группы дыхательная функция оценивалась с использованием компьютерной пульсоксиметрии.

Качественное и количественное изучение микробиоты слизистой оболочки носоглотки осуществляли с использованием метода масс-спектрометрии микробных маркеров (МСММ). Для этого проводилось исследование соскоба из глубоких отделов полости носа. Соскоб из полости носа для исследования методом МСММ забирали сухими стерильными щеточками в силиконовом футляре (зонд одноразовый стерильный «Эндобраш»). Перед взятием материала полость носа очищали от слизи, лейкоцитов, слущенных клеток эпителия. Щеточка вводилась легким движением по общему носовому ходу до носоглотки. Затем силиконовый футляр сдвигался, щеточкой проводилось вращательное движение, затем щеточка возвращалась в футляр и удалялась через общий носовой ход. Щеточка без футляра погружалась в стерильную пробирку и плотно закрывалась пробкой. Материал в течение 1-4 часов доставлялся в лабораторию [5].

Суть анализа состоит в прямом извлечении с помощью ряда химических реакций высших жирных кислот из подлежащего исследованию образца, их разделении на газовом хроматографе в капиллярной колонке высокого разрешения и анализа состава в динамическом режиме на масс-спектрометре. Хроматограф соединен в едином приборе с масс-спектрометром и снабжен компьютером с соответствующими программами автоматического анализа и обработки данных, сам процесс анализа занимает 30 минут, а с учетом времени пробоподготовки и расчета данных – не более 2,5 часов.

Для раскрытия закономерностей формирования микробиоты носоглотки был использован общеэкологический подход, позволяющий осуществить описание сообществ. Значимость каждого вида в сообществе оценивали, используя показатели численности и частоты встречаемости (Р. Уиттекер, 1980). Типологию доминант определяли по методике С.И. Сытник (1988), степень доминантности и встречаемость определенных типологических групп микроорганизмов – по методу М.Б. Наткевичайте-Иванаускене (1985).

Статистический анализ полученных результатов осуществляли по общепринятым методикам на компьютере в операционной среде Windows XP. Значимость различий относительных величин проверяли с использованием критерия χ^2. Наличие связи между изучаемыми признаками и явлениями устанавливали с использованием коэффициентов парной и множественной корреляции (r).

Для описания микробиоты условно здоровых детей был использован экологический подход, используемый при описании микробных сообществ, где человек и его микробиом – это единая система. В связи с расширением наших представлений о значении микроорганизмов в инфекционном процессе, бактериологическое исследование микробиоты условно здоровых детей приобретает характер экологического (Гаврилова, 1991).

РЕЗУЛЬТАТЫ ИССЛЕДОВАНИЯ

Используя метод МСММ, оказалось возможным установить по мазкам из глубоких отделов носа наличие маркеров микроорганизмов, принадлежащих к 45 таксонам (табл.). Из полученных результатов следует, что наряду с культивируемыми микроорганизмами этот метод позволяет выявить некультивируемые элементы микроэкологического статуса слизистой оболочки носоглотки [5, 6]. По результатам анализа маркеров микробного сообщества относительно здоровых детей, в разных возрастных группах (I – 3-4 года, n = 28; II – 5-7 лет, n = 27; III – 8-12 лет, n = 29) обнаружено, что качественный и количественный состав микробиоты зависят от возраста.

Таблица
Частота встречаемости микроорганизмов в мазке из глубоких отделов носа у здоровых детей в разных возрастных группах (n = 73)
Table
The frequency of occurrence of microorganisms in a smear from the deep parts of the nose in healthy children in different age groups (n = 73)

Микроорганизмы	I Группа 3–4 года (n = 28)	II Группа 5–7 лет (n = 27)	III Группа 8–12 лет (n = 29)	p
Streptococcus sp.	23 (82,1%)*	13 (81,3%)*	21 (72,4%)**	0,035
Bacillus cereus	7 (25,0%)*	11 (68,8%)*	15 (51,7%)**	0,013
Peptostreptococcus anaerobius	27 (96%)	16 (100%)*	29 (100%)	0,033
Str. Pneumonia	17 (61%)*	12 (75%)*	23 (79%)**	0,028
Nocardia, 14:1d11	4 (14%)*	1 (6%)*	3 (10%)**	0,038
Moraxella/Neisseria	4 (14%)*	2 (13%)*	3 (10%)**	0,029
Pseudomonas aeruginosa	4 (14%)	2 (13%)*	3 (10%)**	0,023
Bacillus megaterium	16 (57%)	10 (63%)*	16 (55%)**	0,01
Clostridium propionicum	23 (82%)	16 (100%)*	23 (79%)**	0,049
Pseudonocardia	22 (79%)	16 (100%)*	22 (76%)**	0,027
Streptomyces	27 (96%)	13 (81%)*	29 (100%)**	0,031
Corineform CDC-group XX	27 (96%)	15 (94%)*	22 (75%)**	0,042
Lactobacillus	28 (100%)	16 (100%)*	29 (100%)**	
Candida	23 (82%)	12 (75%)*	23 (79%)**	0,008
Cl.difficile	15 (54%)	9 (56%)*	10 (45%)**	0,024
Prevotella	23 (82%)	13 (81%)*	27 (93%)**	0,042
Eubacterium / Cl. Coccoides	22 (79%)	15 (94%)*	27 (93%)**	0,025
Staphylococcus	23 (82%)	16 (100%)*	27 (93%)**	0,001
Bifidobacterium	14 (50%)	8 (50%)*	10 (35%)**	0,043
Helicobacter pylori, h18	24 (86%)	13 (81%)*	23 (79%)**	0,049
Clostridium perfringens	27 (96%)	13 (81%)*	29 (100%)**	0,031
Enterococcus	6 (21%)	3 (19%)*	3 (10%)**	0,049
Eubacterium	19 (68%)	12 (75%)*	18 (62%)**	0,032
Propionibacterium / Cl. Subterminale	24 (86%)	16 (100%)*	28 (97%)**	0,013
Herpes	18 (64%)	13 (81%)*	16 (55%)**	0,021
Nocardia asteroides	24 (86%)	11 (69%)*	25 (86%)**	0,033
Эпштейна-Барр вирус	1 (4%)	0	0	0,04
Streptococcus mutans	23 (81%)	14 (88%)*	24 (83%)**	0,048
Propionibacterium acnes	10 (36%)	10 (63%)*	18 (62%)**	0,009
Ruminicoccus	25 (90%)	16 (100%)*	28 (97%)**	0,037
Actinomyces viscosus	27 (96%)	16 (100%)*	26 (90%)**	0,029
Propionibacterium jensenii	17 (61%)	8 (50%)*	18 (62%)**	0,031
Butyrivibrio	9 (32%)	7 (44%)*	18 (62%)**	0, 024

Примечание: * – статистически значимые различия по отношению к первой группе; ** – статистически значимые различия между второй и третьей группами.
Note: * – statistically significant differences in relation to the first group; ** – statistically significant differences between the second and third groups.

По результатам анализа маркеров микробного сообщества условно здоровых детей (n = 84) в разных возрастных группах (I – n = 28; II – n = 27; III – n = 29) обнаружено, что качественный и количественный состав микробиоты значительно зависят от возраста.

При анализе средних значений, в младшей возрастной группе определяется минимальная колонизация микробами при наименьшем разнообразии видов в слизистой оболочке. Среди них аэробы: *Streptococcus sp.*, *Str. Pneumonia, Moraxella cat.*, *Nocardia*, *Pseudomonas aeruginosa*, *Bacillus megaterium, Stenotrophomonas maltophilia, Alcaligenes, Rhodococcus, Corineform CDC-group XX, Staphylococcus, Nocardia asteroides* и анаэробы: *Clostridium propionicum, Lactobacillus, Cl.difficile, Prevotella, Eubacterium/Cl. Coccoides, Bifidobacterium, Clostridium perfringens, Eubacterium, Propionibacterium/Cl. Subterminale, Propionibacterium acnes, Ruminicoccus, Actinomycetes 10Me14, Actinomyces viscosus, Propionibacterium jensenii.*

При анализе частоты встречаемости микроорганизмов в младшей возрастной группе определяется, что 50 % определяемых микроорганизмов присутствует у более половины обследованных детей (рис. 1). Среди них аэробы: *Nocardia*, *Corineform*

CDC-group XX, Staphylococcus, Nocardia asteroides, Helicobacter pylori; анаэробы: *Clostridium propionicum, Lactobacillus, Prevotella, Clostridium perfringens, Propionibacterium/Cl. Subterminale, Ruminicoccus, Actinomyces viscosus, Peptostreptococcus anaerobius, Streptococcus mutans* и грибы*: Streptomyces*, *Candida.* 25 % микроорганизмов определяются у более 50 % обследованных детей. Среди них аэробы*: Str. Pneumonia, Bacillus megaterium;* анаэробы*: Pseudonocardia, Cl.difficile, Eubacterium/Cl. Coccoides, Bifidobacterium, Eubacterium, Propionibacterium jensenii* и вирус *Herpes*. И 25 % микроорганизмов, которые присутствуют у отдельных детей и встречаются реже 40 %. Это аэробы*: Moraxella catarrhalis, Pseudomonas aeruginosa*, *Enterococcus;* анаэробы*: Propionibacterium acnes, Actinomycetes 10Me14, Propionibacterium jensenii, Butyrivibrio*, грибы *Nocardia, 14:1d11* и вирус Эпштейна-Барр.

У всех детей этой группы определялись грибы: Актиномицеты, *Pseudonocardia, Streptomyces, Candida* и у 18 (64 %) вирус *Herpes.*

Как оказалось, наибольшее общее число микроорганизмов и их наибольшее разнообразие характерно для пациентов II возрастной группы, с 6 до 7 лет (рис. 2), когда глоточная миндалина является «вакцинной лабораторией» и оказывает значительное влияние на формирование адаптивного иммунитета [7, 8]. При этом часть микроорганизмов определяются у всех обследуемых. Среди них аэробы: *Staphylococcus, Ruminicoccus;* анаэробы: *Peptostreptococcus anaerobius, Lactobacillus, Propionibacterium/Cl. Subterminale* и грибы *Actinomyces viscosus*. 30 % микроорганизмов определялись более чем у 80 % обследованных. Среди аэробов определялись: *Streptococcus sp.*, *Corineform CDC-group XX*, *Helicobacter pylori, h18;* среди анаэробов: *Prevotella, Clostridium perfringens, Eubacterium, Propionibacterium/Cl. Subterminale;* грибы *Streptomyces* и вирус *Herpes*. В то же время, именно для этой группы обнаружены маркеры микроорганизмов, встречающихся у отдельных детей менее 20 % или у единичных детей. Среди них аэробы*: Moraxella/Neisseria*, *Enterococcus;* анаэробы:

Рисунок 1
Частота встречаемости микроорганизмов в микробиоте носоглотки здоровых детей в возрасте 3–5 лет
Figure 1
The frequency of occurrence of microorganisms in the microbiota of the nasopharynx of healthy children aged 3–5 years

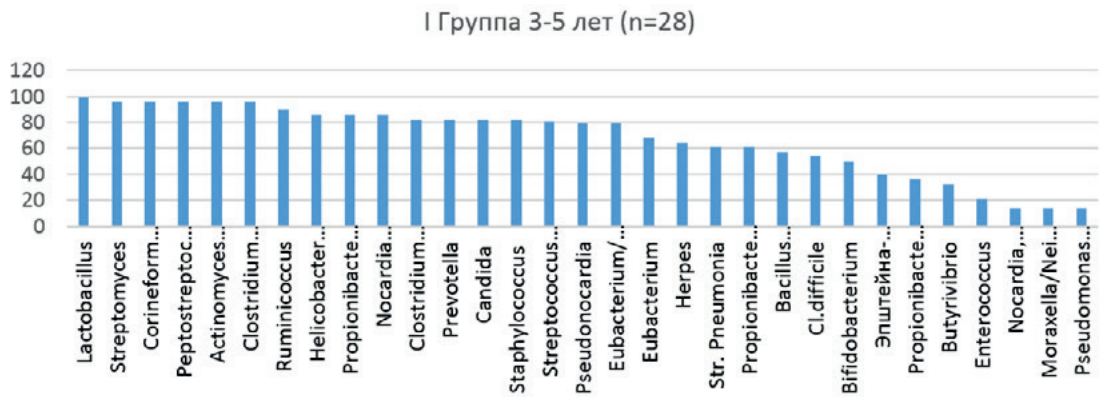

Рисунок 2
Частота встречаемости микроорганизмов в микробиоте носоглотки здоровых детей в возрасте 6–7 лет
Figure 2
The frequency of occurrence of microorganisms in the microbiota of the nasopharynx of healthy children aged 6–7 years

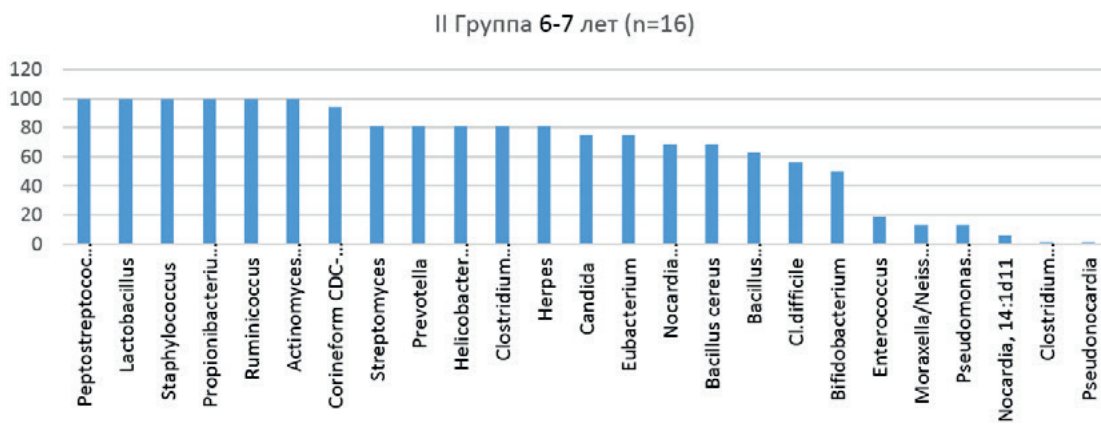

Clostridium propionicum, Pseudonocardia и грибы *Nocardia 14:1d11*.

Интересно, что для детей III возрастной группы характерно большое разнообразие микроорганизмов при сравнительно небольшом их общем числе (рис. 3). 60 % микроорганизмов сохраняли свое присутствие более чем у 70 % обследованных детей. Среди них аэробы: *Streptococcus sp., Str. Pneumonia, Staphylococcus*; анаэробы: *Clostridium propionicum, Lactobacillus, Prevotella, Eubacterium/Cl. Coccoides, Clostridium perfringens, Propionibacterium/Cl. Subterminale, Ruminicoccus, Propionibacterium jensenii* и грибы: *Streptomyces, Actinomyces viscosus, Nocardia asteroides, Candida.*

В III возрастной группе у 30 детей, т.е. у 100 % обследованных, также определялись грибы: Актиномицеты, *Pseudonocardia, Streptomyces, Rhodococcus, Mycobacterium/Candida;* и вирус *Herpes.*

В каждой группе присутствовали дети, у которых определялись *Bacillus cereus, Bacillus megaterium, Stenotrophomonas maltophilia, Alcaligenes, Rhodococcus, Enterococcus, Peptostreptococcus anaerobius, Selenomonas, Propionibacterium acnes*, при этом у большинства обследуемых они отсутствовали.

Это означает, что у детей, не имеющих клинических признаков воспаления верхних дыхательных путей, имеет место полимикробный состав микробиоты, среди которых 33 вида аэробов, анаэробов, актинобактерий грибов и вирусов из исследуемых 56 таксонов. Этот факт можно объяснить процессом сукцессии – закономерной сменой одного микробиоценоза другим в определенном возрастном периоде. Сукцессия – это важный процесс формирования поколений элементов экосистемы [8, 9].

ОБСУЖДЕНИЕ

По результатам газовой хроматографии в сочетании с масс-спектрометрией следует, что измерение микробных маркеров in situ выявляет маркеры микроорганизмов из числа трудно культивируемых, мало известных и поэтому не учитываемых в клинической практике: *Clostridium, Eubacterium, Enterobacteriaceae, Lactobacillus, HelicobacterHaemophylus, Peptostreptococcus anaerobius, Pseudonocardia, Streptomyces, Alcaligenes, Rhodococcus, Prevotella, Actinomyces viscosus*. Для клинической практики очень важно, что среди этих микроорганизмов определяются как аэробы, так и анаэробы, вирусы и грибы [9].

Очевидно, что анаэробные микроорганизмы в условиях биопленки защищены от токсического воздействия кислорода за счет взаимодействия с кислородопотребляющими аэробами, которые редуцируют естественный уровень насыщенности кислородом. С этой точки зрения, важным диагностическим преимуществом метода МСММ в сравнении с культуральными методами является то, что в число определяемых маркеров микроорганизмов входят не только те, что находятся на поверхности биопленки, но и находящиеся внутри микробных ассоциаций, из которых химические вещества жизнедеятельности микроорганизмов могут поступать на поверхность.

Результаты МСММ демонстрируют в одном анализе присутствие как резидентных микроорганизмов (*Actinomyces, Clostridium spp., Candida, Lactobacillus spp., Mycobacterium spp., Neisseria spp., Peptococcus spp. Peptostreptococcus spp., Pseudomonas spp., Staphylococcus spp., S. epidermidis,*

Рисунок 3
Частота встречаемости микроорганизмов в микробиоте носоглотки здоровых детей в возрасте 8–12 лет
Figure 3
The frequency of occurrence of microorganisms in the microbiota of the nasopharynx of healthy children aged 8–12 years

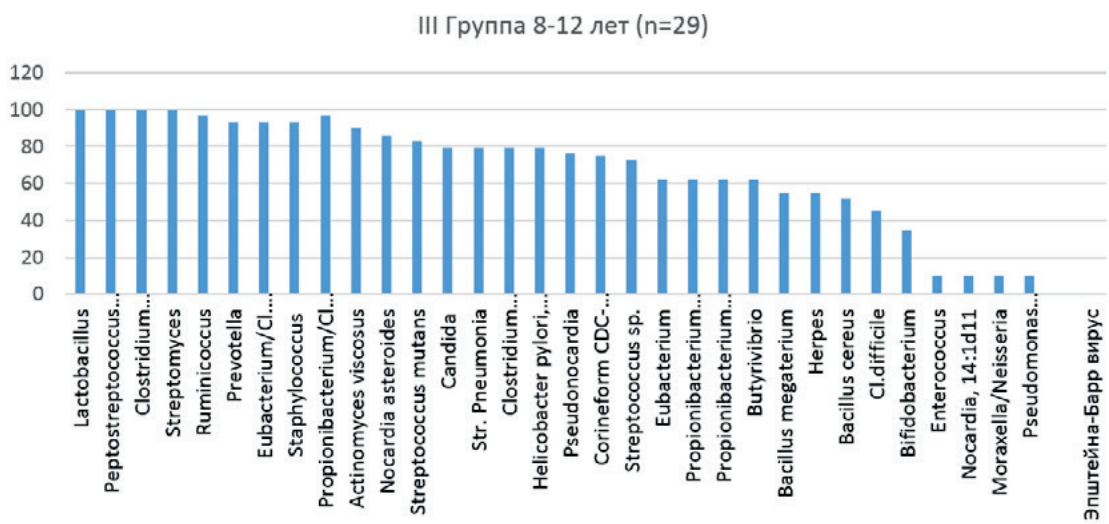

Streptococcus pneumonia, Streptococcus pyogenes, Streptococcus spp.), так и факультативных представителей микробиоты носоглотки (*Alcaligenes, Bacillus cereus, Bacillus megaterium, Bifidobacterium, Eubacterium/Cl. Coccoides, Str. Pneumonia, Nocardia, Pseudonocardia, Campylobacter mucosalis, Corineform CDC-group XX, Clostridium propionicum, Clostridium ramosum, Cl.difficile, Clostridium perfringens, Enterococcus, Flavobacterium, Eubacterium, Herpes, Helicobacter pylori, Prevotella, Porphyromonas, Propionibacterium/Cl. Subterminale, Rhodococcus, Stenotrophomonas maltophilia, Selenomonas, Streptomyces).*

Очевидно, что, такое разнообразие микроорганизмов на поверхности слизистой оболочки носоглотки у детей выполняет двоякую роль. С одной стороны, микроорганизмы выполняют барьерную функцию, обеспечивая баланс между сапрофитами и патогенами, поддерживая иммунитет слизистой оболочки ВДП [9]. С другой стороны, именно в глубоких отделах полости носа, на ретроназальном пути носового секрета к глоточной миндалине, которая подвергается постоянной антигенной стимуляция, необходимой для формирования и поддержания иммунологического гомеостаза, находится большое разнообразие микроорганизмов, поступающих из окружающей среды.

Необходимо отметить, что анализ средних значений микробных маркеров у детей в различных возрастных группах не имеет важного практического значения, так как у каждого ребенка всегда определяется проявление индивидуального состава микробиоты, которое во многом зависит от пищевых привычек, наличия контакта с животными, географическими перемещениями.

ВЫВОДЫ

1. Использование метода МСММ позволяет оценить экосистему носоглотки как единый биотоп, с учетом различных видов бактерий, грибов и даже вирусов.
2. Результаты исследования микробиоты носоглотки у здоровых детей по данным МСММ свидетельствуют о наличии сукцессии в количественных показателях видового состава микробиоты в зависимости от возраста.
3. Исследование микроэкологического статуса методом МСММ позволяет определить индивидуальные свойства микробиоты слизистой оболочки носоглотки в детском возрасте, что позволяет рекомендовать это исследование в клинической практике.

В заключение необходимо отметить, что изучение и понимание микробных ассоциаций у здоровых детей для оториноларингологов и педиатров крайне важно, так как анализ микробиоты носоглотки позволит адекватно оценивать развитие процесса воспаления и устранять патологический процесс без повреждения экологии слизистых оболочек.

Информация о финансировании и конфликте интересов

Исследование не имело спонсорской поддержки.

Авторы декларируют отсутствие явных и потенциальных конфликтов интересов, связанных с публикацией настоящей статьи.

ЛИТЕРАТУРА / REFERENCES:

1. de Steenhuijsen Piters WAA, Sanders EAM, Bogaert, D. The role of the local microbial ecosystem in respiratory health and disease. ***Philos Trans R Soc Lond B Biol Sci.*** 2015; 370(1675): 20140294. DOI: 10.1098/rstb.2014.0294
2. Bondarenko VM, Rybalchenko OV. Evaluation of microbiota and probiotic strains from the perspective of new scientific technologies. Pharmateca. 2016; 11: 21-33. Russian (Бондаренко В.М., Рыбальченко О.В. Оценка микробиоты и пробиотических штаммов с позиций новых научных технологий //Фарматека. 2016. № 11. С. 21-33.)
3. Bulatova E, Shabalov A, Bogdanova N, Shilov A, Kuritsyna N. P328 Influence of birth method on the species composition of intestinal microbiote bifidobacteria and microbial metabolism profile in children of the first six months. ***Archives of Disease in Childhood.*** 2019; 104: A289. DOI: 10.1136/archdischild-2019-epa.677
4. Caparrós E, Cenit MC, Muriel J, Benítez-Páez A, Moreno MV, González-Delgado P, et al. (). Intestinal microbiota is modified in pediatric food protein-induced enterocolitis syndrome. ***J Allergy Clin Immunol Global.*** 2022. DOI: 10.1016/j.jacig.2022.07.005
5. Andrijanova IV, Vahrushev SG, Kashirceva IA, Kazakova OJe. Study microbiota nasopharynx of children with chronic adenoiditis by mass spectrometry microbial markers. ***Folia Otorhinolaryngologiae.*** 2015; 21: 15-16. (Андриянова И.В., Вахрушев С.Г., Каширцева И.А., Казакова О.Э. Исследование микробиоты носоглотки детей с хроническим аденоидитом по данным масс-спектрометрии по микробным маркерам //Folia Otorhinolaryngologiae. 2015. № 21. С. 15-16.)
6. Garashchenko TI, Tarasova GD, Karneeva OV, Yunusov AS, Tulina AS, Garashchenko MV. Postviral rhinosinusitis in children: the possibilities of topical monotherapy. ***Rossiiskaya otorinolaringologiya.*** 2020; 19(1): 110-117. Russian (Гаращенко Т.И., Тарасова Г.Д., Карнеева О.В., Юнусов А.С., Тулина А.С., Гаращенко М.В. Поствирусный риносинусит у детей: возможности топической монотерапии //Российская оториноларингология. 2020. Т. 19, № 1. С. 110-117.) https://doi.org/10.18692/1810-4800-2020-1-110-117
7. Markov GI, Klochikhin AL, Romanov VA, Markov MG. Prevention and conservative treatment of nasopharyngeal tonsil hypertrophy. ***Rossiiskaya otorinolaringologiya.*** 2021; 20(1): 56-60. Russian (Марков Г.И., Клочихин А.Л., Романов В.А., Марков М.Г. Профилактика и консервативное лечение гипертрофии носоглоточной миндалины. Российская оториноларингология. 2021. Т. 20, № 1. С. 56-60.) https://doi.org/10.18692/1810-4800-2021-1-56-60.)

8. Izvin AI, Rudzevich AV. On microbial landscape of palatine tonsils in patients with chronic tonsillitis associated with chronic opisthorchiasis invasion. ***Russian Otorhinolaryngology.*** 2023; 22(1): 30-34. Russian (Извин А.И., Рудзевич А.В. О микробном пейзаже небных миндалин у больных хроническим тонзиллитом, ассоциированным с хронической описторхозной инвазией //Российская оториноларингология. 2023. Т. 22, № 1. С. 30-34.) https://doi.org/10.18692/1810-4800-2023-1-30-34
9. Drozdova MV, Larionova SN, Tyrnova EV. Evaluation of nasopharyngeal microbiota role in development of chronic lymphoproliferative syndrome of ent organs in young children. ***Rossiiskaya otorinolaringologiya.*** 2022; 21(5): 19-26. Russian (Дроздова М.В., Ларионова С.Н., Тырнова Е.В. Оценка роли микробиоты носоглотки в формировании хронического лимфопролиферативного синдрома ЛОР-органов у детей младшего возраста //Российская оториноларингология. 2022. Т. 21, № 5. С. 19-26.) https://doi.org/10.18692/1810-4800-2022-5-19-26

КОРРЕСПОНДЕНЦИЮ АДРЕСОВАТЬ:
АНДРИЯНОВА Ирина Владимировна
660022, г. Красноярск, ул. П. Железняка, д. 1, ФГБОУ ВО КрасГМУ им. проф. В.Ф. Войно-Ясенецкого Минздрава России
E-mail: irina-doc@mail.ru; irenek@mail.ru

ИНФОРМАЦИЯ ОБ АВТОРЕ	INFORMATION ABOUT AUTHOR
АНДРИЯНОВА Ирина Владимировна, канд. мед. наук, доцент кафедры ЛОР болезней, ФГБОУ ВО КрасГМУ им. проф. В.Ф. Войно-Ясенецкого Минздрава России, г. Красноярск, Россия. E-mail: irina-doc@mail.ru; irenek@mail.ru	ANDRIYANOVA Irina Vladimirovna, candidate of medical sciences, docent of the department of otorhinolaryngology, Krasnoyarsk State Medical University prof. V.F. Voyno-Yasenetsky, Krasnoyarsk, Russia. E-mail: irina-doc@mail.ru; irenek@mail.ru

Статья поступила в редакцию 15.02.2023 г.

Медянникова И.В., Савельева И.В., Безнощенко Г.Б., Чаунин А.В., Проданчук Е.Г., Цыганкова О.Ю., Галянская Е.Г., Носова Н.В., Бухарова Е.А., Давыдов П.В.
Омский государственный медицинский университет, г. Омск, Россия,
ГБУЗ ЯНАО Муравленковская городская больница, г. Муравленко, Россия

ВОСПАЛИТЕЛЬНЫЕ ЗАБОЛЕВАНИЯ ПРИДАТКОВ МАТКИ С ПОЗИЦИИ СИНДРОМА СИСТЕМНОГО ВОСПАЛИТЕЛЬНОГО ОТВЕТА И ИНСТРУМЕНТАЛЬНОЙ ОЦЕНКИ СИСТЕМЫ ГЕМОСТАЗА

Число воспалительных заболеваний придатков матки (ВЗПМ) имеет тенденцию роста. При этом гнойные заболевания придатков матки (ГВЗПМ) занимают лидирующее место в структуре причин бесплодия, невынашивания и инвалидности женщин репродуктивного возраста. В проспективном сплошном поперечном исследовании обследованы 449 женщин с ВЗПМ.

Цель исследования – определить клинические закономерности, марк ры эндогенной интоксикации и механизмы коагуляционных сдвигов при ВЗПМ с позиции синдрома системного воспалительного ответа (ССВО).

Методы. Исследуемые с ВЗПМ были разделены на 2 группы: 107 женщин с неосложненными ВЗПМ и 342 пациентки с ГВЗПМ. Отдельно рассматривались 253 женщины с ГВЗПМ без деструкции и 89 случаев с гнойными тубоовариальными образованиями. Пациенткам оценивали индексы эндотоксикоза и состояние системы гемостаза. Оценка тяжести процесса и степень интоксикации организма оценивали с использованием шкал SIRS, SAPS, SOFA. Оценка тромбогеморрагических осложнений оценивалась с помощью тромбоэластографии (ТЭГ).

Результаты. При ГВЗПМ преобладает двусторонний процесс придатков матки (80,2 %). В 70,4 % случаев деструктивному процессу предшествовало хроническое течение ВЗПМ. Особенностью течения ГВЗПМ являлся рецидивирующий характер заболевания (63,4 %). При деструктивном процессе в качестве критериев риска генерализации инфекции необходимо наличие трех признаков ССВО (SIRS-3) в сочетании с индексом шкалы SAPS (>10 баллов) и данных лейкоцитарных индексов. Тромботические осложнения имели 6,4 % пациенток с ГВЗПМ: 4,4 % – тромбофлебит вен нижних конечностей, 1,2 % – тромбоз вен органов малого таза, 0,6 % – тромбоэмболия легочной артерии, 0,3 % – ишемия головного мозга.

Заключение. Использование в качестве маркеров гнойно-некротической деструкции показателей индексов интоксикации и инструментальная оценка нарушений коагуляционного потенциала крови позволяют персонализировать диагностику и выбор тактику ведения больных с ВЗПМ.

Ключевые слова: воспалительные заболевания придатков матки; синдром системного воспалительного ответа; индекс интоксикации; система гемостаза; тромбоэластография

I.V. Medyannikova, I.V. Savelyeva, G.B. Beznoshchenko, A.V. Chaunin, E.G. Prodanchuk, O.Y. Tsygankova, E.G. Galyanskaya, N.V. Nosova, E.A. Bukharova, P.V. Davydov
Omsk State Medical University, Omsk, Russia,
Muravlenko City Hospital, Muravlenko, Russia

INFLAMMATORY DISEASES OF THE UTERINE APPENDAGES FROM THE STANDPOINT OF THE SYSTEMIC INFLAMMATORY RESPONSE SYNDROME AND INSTRUMENTAL ASSESSMENT OF THE HEMOSTASIS SYSTEM

The number of inflammatory diseases of the uterine appendages tends to increase. At the same time, purulent diseases of the uterine appendages occupy a leading place in the structure of the causes of infertility, miscarriage and disability in women of reproductive age. In a prospective, continuous, cross-sectional study, 449 women with inflammatory diseases of the uterine appendages were examined.

Aims – to determine the clinical patterns, markers of endogenous intoxication and mechanisms of coagulation shifts in inflammatory diseases of the uterine appendages from the standpoint of the systemic inflammatory response syndrome (SIRS).

Materials and methods. Patients with inflammatory diseases of the uterine appendages were divided into 2 groups: 107 women with uncomplicated inflammatory diseases of the uterine appendages and 342 patients with inflammatory diseases of the uterine appendages. Separately, 253 women with non-destructive purulent diseases of the uterine appendages and 89 cases with purulent tubo-ovarian masses were considered. Patients were evaluated for endotoxicosis indices and the state

Информация для цитирования: doi 10.24412/2686-7338-2023-2-17-25 EDN SGASPT

Медянникова И.В., Савельева И.В., Безнощенко Г.Б., Чаунин А.В., Проданчук Е.Г., Цыганкова О.Ю., Галянская Е.Г., Носова Н.В., Бухарова Е.А., Давыдов П.В. ВОСПАЛИТЕЛЬНЫЕ ЗАБОЛЕВАНИЯ ПРИДАТКОВ МАТКИ С ПОЗИЦИИ СИНДРОМА СИСТЕМНОГО ВОСПАЛИТЕЛЬНОГО ОТВЕТА И ИНСТРУМЕНТАЛЬНОЙ ОЦЕНКИ СИСТЕМЫ ГЕМОСТАЗА // Мать и Дитя в Кузбассе. 2023. №2(93). С. 17-25.

of the hemostasis system. The severity of the process and the degree of intoxication of the body were assessed using the SIRS, SAPS, SOFA scales. The evaluation of thrombohemorrhagic complications was assessed using thromboelastography (TEG).
Results. Bilateral process of uterine appendages predominates in purulent diseases of the uterine appendages (80.2 %). In 70.4 % of cases, the destructive process was preceded by a chronic course of inflammatory diseases of the uterine appendages. A feature of the course of purulent diseases of the uterine appendages was the recurrent nature of the disease (63.4 %). In the case of a destructive process, the presence of three signs of SIRS (SIRS-3) in combination with the SAPS scale index (>10 points) and data on leukocyte indices is necessary as criteria for the risk of infection generalization. Thrombotic complications were observed in 6.4 % of patients with purulent diseases of the uterine appendages: 4.4 % – thrombophlebitis of the veins of the lower extremities, 1.2 % – thrombosis of the veins of the pelvic organs, 0.6 % – pulmonary embolism, 0.3 % – cerebral ischemia.
Conclusion. The use of indicators of intoxication indices as markers of purulent-necrotic destruction and instrumental assessment of violations of the coagulation potential of the blood make it possible to personalize the diagnosis and choice of tactics for managing patients with inflammatory diseases of the uterine appendages.

Key words: inflammatory diseases of the uterine appendages; systemic inflammatory response syndrome; intoxication index; hemostasis system; thromboelastography

Женщины с воспалительными заболеваниями придатков матки (ВЗПМ) составляют 60-65 % амбулаторных и 30-35 % стационарных пациентов [1]. У женщин репродуктивного возраста повсеместно отмечается рост числа гнойных воспалительных заболеваний придатков матки (ГВЗПМ). Частота тубовариальных образований воспалительной этиологии в структуре воспалительных заболеваний гениталий составляет 27 % [2]. Кроме того, деструктивные ГВЗПМ занимают ведущее место в структуре причин бесплодия, эктопической беременности, невынашивания, инвалидности и летального исхода среди пациенток репродуктивного периода [3].

Отсутствие прямой зависимости между структурными изменениями и тяжестью клинической картины осложняет диагностику и выбор оптимальной терапии у рассматриваемого контингента пациенток [4]. Вариабельность симптоматики современного течения гнойных процессов, высокая частота стертых и атипичных форм требуют объективных критериев деструктивных процессов тканей и единого понимания закономерности развития синдрома системного воспалительного ответа (ССВО) при воспалительном процессе в придатках матки [3, 5, 6].

С целью стратификации пациенток гинекологического профиля в группы риска по возможным тромбогеморрагическим осложнениям необходимо акцентировать внимание на своевременном исследовании показателей системы гемостаза [7-9]. Тромбоэластография (ТЭГ) – инструментальный метод оценки системы гемостаза, который позволяет измерить формирование фибринового сгустка в цельной крови. Плотность сгустка – результат взаимозависимых процессов системы гемостаза, в том числе инициация коагуляции, образование тромбина и фибрина, активация фибрин-тромбоцитарных взаимодействий и фибринолиза.

Цель исследования – определить клинические закономерности, маркеры эндогенной интоксикации и механизмы коагуляционных сдвигов при ВЗПМ с позиции ССВО.

МАТЕРИАЛЫ И МЕТОДЫ

Проведено проспективное сплошное поперечное исследование на базе БУЗОО Областная клиническая больница Омской области и ГБУЗ Ямало-Ненецкого автономного округа Муравленковская городская больница в период 2017-2021 гг. Клиническое исследование одобрено этическим комитетом ОмГМУ (протокол от 26.09.2019 № 112).

Обследованы 449 женщин с ВЗПМ, разделенных на 2 группы: основная группа (n = 342) – женщины с ГВЗПМ, группа сравнения (n = 107) – женщины с неосложненными ВЗПМ. Среди женщин с ГВЗПМ выделены две подгруппы: I основная (n = 89) – женщины с гнойными тубоовариальными образованиями (деструктивные ГВЗПМ), II основная (n = 253) – женщины с ГВЗПМ без деструкции. Контрольную группу составили 50 практически здоровых женщин репродуктивного возраста.

Оценка тяжести состояния и степень интоксикации организма оценивали с использованием шкал SIRS, SAPS, SOFA [5]. Использовали упрощенную оценку острых функциональных изменений по шкале SAPS (Simplified Acute Physiology Score): систолическое АД (мм рт. ст.), температура тела (T°C), частота дыхания (ЧДД в мин), мочеотделение (мл/час), мочевина крови (ммоль/л), гематокрит (%), лейкоциты крови (10^9/л), глюкоза, калий, натрий крови (ммоль/л), HCO_3 крови, шкала комы Глазго.

Тяжесть течения воспалительного процесса оценивали с позиции ССВО по шкале SIRS (Systemic inflammatory response syndrome), обоснованной по наличию двух и более симптомов: температура тела (> 38°C или < 36°C), ЧСС (> 90 уд в мин), частота дыхания (> 20 в мин или $PaCO_2$ < 32 мм рт. ст.), лейкоциты (> 12 × 10^9/л или < 4 × 10^9/л). Под SIRS-1 мы подразумевали наличие одного из симптомов ССВО, под SIRS-2 – двух симптомов ССВО и т.д.

Оценка состояния пациентки осуществлялась с помощью системы SOFA (Sepsis-related Organ Failure Assessment Score), позволяющей определить шесть основных систем организма (гемостаз, дыхательная система, центральная нервная система, сердечно-сосудистая система, функция печени и почек). Оценивались следующие индексы интоксикации (эндотоксикоза): Лейкоцитарный индекс интоксикации (ЛИИ) = (4Мн + ЗЮ + 2П + С) × (Пл + 1) / (М + Л) × (Э + 1), норма 1,67 ± 0,53; Лимфоцитарный индекс (ЛИ), норма 0,57 ± 0,05; Индекс интоксикации (ИИ) = 2П + С / (Л + М) × (Э + 1); Лимфоцитарно/моноцитарный индекс (ЛМИ) =

(М + П) / Л; Индекс сдвига лейкоцитов крови (ИСЛК) = (Э + Б + Н) / (М + Л), норма 1,96 ± 0,44. Определяли уровни острофазных белков: С-реактивный белок, СРБ (тест-система «Diagnostic Systems GmbH»), общий белок, альбумин (биохимические анализаторы «Humastar 600»; «Medica Corporation»). Исследовали коагуляционный гемостаз и систему фибринолиза (коагулометр «Thrombotimer») с применением тестов («Ренам»): активированное частичное тромбопластиновое время (АЧТВ), протромбиновый индекс (ПТИ), тромбиновое время (ТВ), фибриноген, растворимые фибрин-мономерные комплексы (РФМК), XIIa-зависимый фибринолиз, Д-димер. Тромбоэластограмму регистрировали на приборе, TEG 5000 (Haemoscope Corp.). Профиль коагуляции оценивали по основным параметрам ТЭГ: R, мин — время свертывания; K, мин — время формирования сгустка; MA, мм — максимальная плотность сгустка; Angle,° — угол между осевой линией и касательной к точке амплитуды 20 мм; LY30, % — лизис за 30 мин; CI — коагуляционный индекс.

Статистический анализ данных проводился по общепринятым методам вариационной статистики на персональном компьютере при помощи пакетов Statistica 8 и MedCalk. Необходимый объем выборки и мощность исследования рассчитывали в программе Statistica 8. Распределение значений основной массы переменных в сравниваемых группах отличалось от нормального, равенство дисперсий также не наблюдалось. По этой причине для проверки статистических гипотез использовали непараметрические критерии. Материал представлен как медиана и интерквартильный размах в виде 25% и 75% процентилей, а также в абсолютных значениях и процентах (доли). Для множественного сравнения трех групп использовали ANOVA Краскела-Уоллиса, для последующего парного сравнения вариационных рядов использовали непараметрический критерий Манна-Уитни. При сравнении долей применяли корреспондентский анализ (критерий c2). Прогностическая способность гемокоагуляционных показателей оценивалась с помощью ROC-анализа по величине площади под кривой (Area Under Curve; AUC) с двусторонними 95%-ми доверительными интервалами (confidence interval; CI), учитывая стандартную ошибку (standart error; SE). Значимость рассчитывалась с учетом критического значения $p < 0,05$.

РЕЗУЛЬТАТЫ

Возраст женщин с ВЗПМ был от 15 до 35 лет, в среднем составлял 28,7 ± 2,6 лет и не различался в группах исследования. Как в группе сравнения, так и в основной группе преобладал двусторонний воспалительный процесс придатков матки, 88,2 % и 72,2 %, соответственно. Большинство женщин основной группы указывали на острое начало заболевания, однако у 70,4 % из них развитию гнойного процесса предшествовало хроническое течение воспаления придатков матки. Особенностью течения ГВЗПМ явился рецидивирующий характер процесса (63,4 %). Пациентки с ГВЗПМ в 5 раз чаще использовали внутриматочный метод контрацепции по сравнению с женщинами группы сравнения, 21,1 % и 4,7 %, соответственно.

Заболевание протекало с пельвиоперитонитом у 35,0 % больных с ГВЗПМ и без такового в группе с неосложненными ВЗПМ. Среди обследованных с ГВЗПМ выделены пациентки с деструктивными формами поражения (n = 89), что составило 26,1 %. При тубоовариальных образованиях также преобладал двусторонний процесс (77,2 %). Состояние на момент поступления у 89,7 % больных с неосложненными ВЗПМ было удовлетворительным. В основном, пациентки с ГВЗПМ поступали в состоянии средней степени (69,5 %) и в тяжелом состоянии (20,3 %).

Установлено, что для подавления воспалительного процесса у женщин с лёгкими формами SIRS-1, SIRS-2 достаточно проведения стандартной антибактериальной и инфузионной терапии в течение 2-4 суток. Для больных с SIRS-3 при неадекватной терапии повышен риск усиления системной реакции. Выделение клинических групп с формой SIRS-3 целесообразно для объективной диагностики и прогнозирования. Диагностику SIRS-3 необходимо рассматривать как факт повышения уровня эндотоксина и воспалительных медиаторов до предела, за которым следует неконтролируемый септический каскад. О правильной лечебной тактике, своевременном оперативном вмешательстве и адекватном комплексе детоксикации у пациенток свидетельствует положительная динамика балльной системы SIRS после хирургического вмешательства в первые сутки. Сохранение SIRS-2 более 3-х суток, как правило, было обусловлено осложнением послеоперационного периода или тяжестью процесса до операции.

С целью объективной оценки тяжести процесса при ГВЗПМ проводилось распределение показателей по шкале SAPS, которая позволяет дифференцированно подходить к мониторингу состояния пациенток и выбору оптимизированного лечения. Каждому уровню ССВО соответствовала определённая степень тяжести состояния пациентки. При трехсимптомном ответе тяжесть состояния больных по шкале SAPS была в среднем 8,5 (7; 9) баллов. Нарастание ССВО, обусловленное появлением органной дисфункции, отражалось на увеличении степени тяжести состояния пациенток. У женщин с 4-мя симптомами, что соответствует клинической картине септического процесса, тяжесть состояния по SAPS в среднем составляла 12 (11; 13) баллов.

Следует отметить особенности распределения обследованных по тяжести состояния, определенного по шкале SAPS: большая часть пациенток с тяжелым гнойно-деструктивным процессом имела 10-12 баллов, с неосложненным воспалением (SIRS-2) — в пределах 4-6 баллов. Следовательно, можно утверждать, что если через сутки интенсив-

ной терапии индекс тяжести общего состояния превышает 12 баллов по SAPS, летальный исход почти неизбежен. Стабилизация тяжести состояния в пределах 9-11 баллов в течение 4-х суток является благоприятной ситуацией для исхода процесса.

Для оценки состояния эндотоксикоза у пациенток I и II основной группы и у женщин с неосложненными ВЗПМ анализировались данные ССВО, лейкоцитоза и СОЭ, показателей гемостаза, лейкоцитарных и белковых фракций крови (рис. 1). У пациенток с деструктивными формами процесса (I основная группа) при сопоставлении с данными группы сравнения показатели ЛИИ были более высокими ($p < 0,001$): «индекс < 3» свидетельствовал об ограничении воспалительного процесса, «индекс 4-9» – начальная стадия интоксикации, «индекс 10-15» – умеренная интоксикация, «индекс > 15» – выраженная интоксикация.

Выявлено повышение показателей СРБ в зависимости от степени тяжести воспалительного заболевания придатков матки в сравниваемых группах ($p < 0,001$ и $p < 0,05$, соответственно), а также повышение уровня РФМК при деструктивных процессах у больных с осложненными формами ГВЗПМ. В группе сравнения с неосложненными ВЗПМ было зафиксировано увеличение уровня СРБ ($p < 0,001$) по сравнению с группой здоровых женщин. У больных с ГВЗПМ без деструкции содержание СРБ превышало показатели не только контрольной группы, но и группы сравнения ($p < 0,001$).

Содержание белковых маркеров ССВО характеризовалось снижением в периферической крови уровня альбумина и общего белка у пациенток с ГВЗПМ без деструкции, как в сравнении со здоровыми женщинами, так и у пациенток при неосложненных ВЗПМ. У пациенток II основной группы с ГВЗПМ без деструкции выявлена корреляционная связь между уровнем альбумина и XIIα-фибринолиза ($r = 0,37$, $p = 0,039$). Таким образом, изменения позитивных маркеров острофазного воспалительного ответа у пациенток с ГВЗПМ без деструкции были менее выражены по сравнению с показателями женщин I основной группы с гнойными тубоовариальными образованиями ($p < 0,001$). Типичные изменения характеризовали реакции негативных белковых параметров в периферической крови: содержание альбумина ($p < 0,001$) и общего белка ($p < 0,001$).

При неосложненных ВЗПМ выявлены закономерности, связанные с накоплением позитивных белковых маркеров и недостаточностью негативных острофазных показателей ССВО. В работе определены особенности соотношения острофазных белков при ГВЗПМ. При гнойных тубоовариальных образованиях более значимо повышается показатель СРБ, который превышал соответствующие уровни как группы сравнения, так и II основной группы исследования.

Тромботические осложнения имели 6,4 % пациенток с ГВЗПМ: 15 случаев тромбофлебита вен нижних конечностей, 4 случая тромбоза вен органов малого таза, 2 случая тромбоэмболии легочной артерии, 1 случай ишемии головного мозга.

При неосложненном ВЗПМ происходит активация внутреннего механизма образования протромбиназы (рис. 2), на что указывает укорочение АЧТВ по сравнению с результатами обследуемых женщин контрольной группы ($p < 0,001$). У этих пациенток одновременно зафиксировано увеличение ПТИ ($p = 0,020$), что говорит о сокращении протромбинового времени по сравнению с соответствующим показателем контрольной группы. Эти данные констатируют факт избыточной активации внешнего

Рисунок 1
Показатели эндотоксикоза у пациенток с неосложненным ВЗПМ и ГВЗПМ
Figure 1
Indicators of endotoxicosis in patients with inflammatory diseases of the uterine appendages

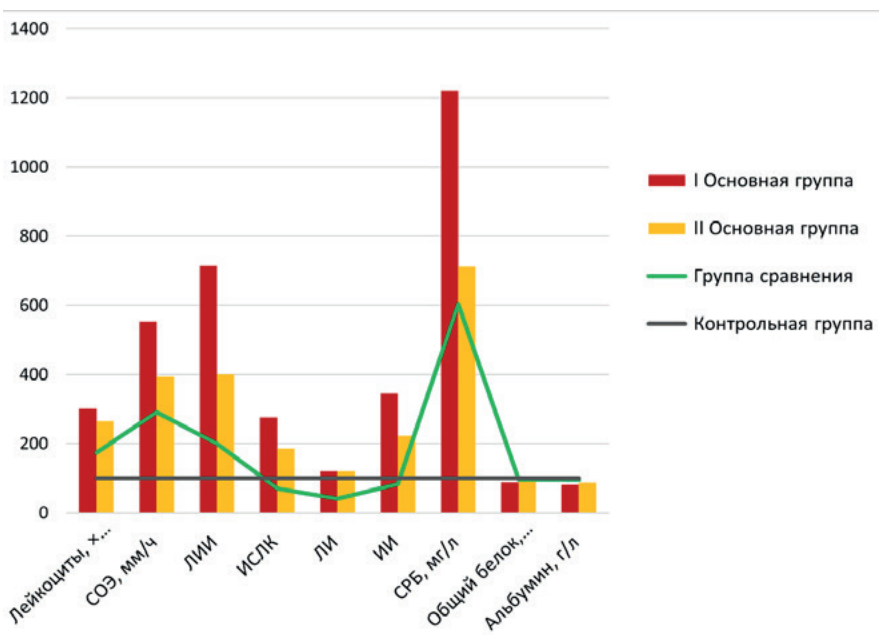

пути формирования протромбиназы, а именно VII плазменного фактора, при неосложненном ВЗПМ. У женщин группы сравнения параллельно с нарушением первой фазы свертывания системы гемостаза фиксировалось уменьшение ТВ ($p < 0,001$), которое связано с конечным этапом свертывания – фибриноген превращается в фибрин под действием тромбина. Показатель ТВ напрямую связан с концентрацией фибриногена и уровнем продуктов расщепления нерастворимого поперечно-сшитого фибрина. При неосложненном ВЗПМ повышение уровня Д-димера было связано с нарастанием продуктов деградации фибрина и фибриногена. Увеличение показателя фибриногена ($p < 0,001$) было напрямую связано с активацией прокоагулянтных механизмов и сопровождалось увеличением содержания продуктов паракоагуляции, РФМК ($p = 0,002$). Нами не обнаружено значимых изменений активности XII_a-зависимого фибринолиза ($p = 0,055$).

Во II основной группе исследуемые женщины имели симптомы, характерные для гнойного воспаления: тяжелое состояние, лихорадка, резкая боль внизу живота и др. Деструктивный процесс также сопровождался значимым укорочением АЧТВ, увеличением ПТИ по сравнению с показателями контрольной группы ($p < 0,001$) и группы сравнения ($p < 0,001$). ТВ у больных с ГВЗПМ было значимо меньше по сравнению с показателями контрольной группы ($p < 0,001$), а при сравнении результатов на фоне неосложненных ВЗПМ эти изменения не достигли значимых ($p = 0,866$). Показатель ПТИ значимо возрастал при развитии гнойного процесса, как при сравнении с результатами контрольной группы ($p < 0,001$), так и при сравнении со значениями женщин на фоне неосложненных ВЗПМ ($p = 0,011$). Таким образом, развитие гнойно-воспалительных осложнений при ВЗПМ сопровождается нарастанием тяжести клинической симптоматики и активацией системы гемостаза – развитие диссеминированного внутрисосудистого свертывания крови.

При ГВЗПМ без деструктивных осложнений у пациенток одновременно с повышением показателя фибриногена регистрировалось накопление продуктов расщепления нерастворимого поперечно-сшитого фибрина, РФМК. Эти параметры значимо превышали аналогичные показатели контрольной группы ($p < 0,001$) и группы сравнения ($p < 0,001$). Гиперфибриногенемия параллельно была связана с недостаточностью фибринолитической системы. Последняя сопровождалась увеличением времени лизиса фибринового сгустка при исследовании активности XII_a-зависимого фибринолиза ($p < 0,001$). Выявлена положительная корреляционная зависимость средней силы между активностью XII_a-зависимого фибринолиза и уровнем продуктов паракоагуляции в крови пациенток II основной группы ($r = 0,55$, $p = 0,001$). Эти процессы у изучаемого контингента пациенток подтвердились значимым показателем продуктов фибринолиза, Д-димера ($p < 0,001$), что говорит о тромбинемии при ГВЗПМ во II основной группе исследования.

При ГВЗПМ во II основной группе коагуляционные исследования и оценка системы фибринолиза проводились до начала лечения на фоне клинических проявлений гнойного процесса. При формировании тубоовариального образования и прогрессирующем воспалительном процессе происходила

Рисунок 2
Состояние системы гемостаза у пациенток с неосложненным ВЗПМ и ГВЗПМ
Figure 2
The state of the hemostasis system in patients with inflammatory diseases of the uterine appendages

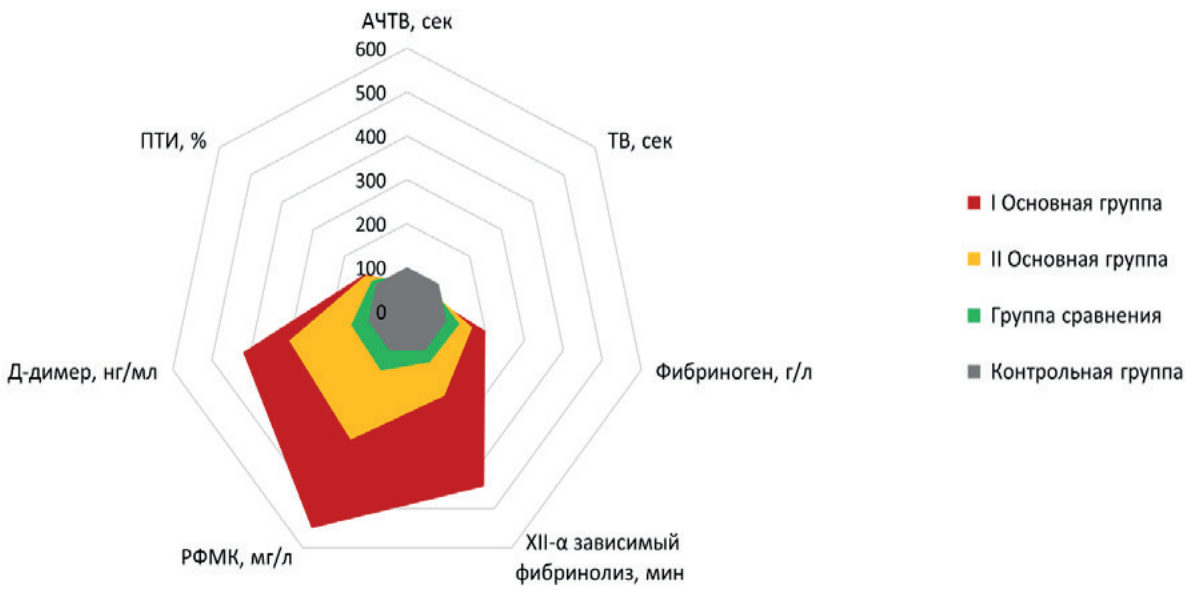

выраженная активация прокоагулянтных механизмов. Регистрировалось значимое укорочение АЧТВ по сравнению с показателями женщин контрольной группы ($p < 0,001$), группы сравнения ($p < 0,001$) и больных с ГВЗПМ без деструкции ($p < 0,001$). Значение ПТИ возрастало по сравнению с результатами контрольной группы ($p < 0,001$), группы сравнения ($p = 0,017$) и II основной группы исследования ($p = 0,025$). В фазу выраженной клинической симптоматики формирования тубоовариального образования при ГВЗПМ происходило выраженное торможение XII_a-зависимого фибринолиза, рост уровня фибриногена, РФМК, Д-димера, как в сравнении с показателями контрольной группы ($p < 0,001$), группы сравнения ($p < 0,001$), так и группы пациенток с ГВЗПМ без деструкции ($p < 0,001$).

Данные ТЭГ у женщин с ГВЗПМ без деструкции (табл. 1) демонстрировали достаточную стабильность и состоятельность тромбоцитарного, а также коагуляционного гемостаза: R 4,6 [3,9; 5,4] мин, K 2,5 [2,0; 3,0] мин, Angle 63 [61; 67]°, MA 65 [60; 70] мм, LY(30) 1,5 [1,2; 1,7]%. При формировании тубоовариального образования состояние плазменного гемостаза значимо отличалось по сравниваемым значениям. Так быстрее происходила инициация образования сгустка (R 3,7 [3,0-4,5] мин, p=0,001; K 2,0 [1,5-2,8] мин, p = 0,09). Также в I основной группе хронометрическая гиперкоагуляция сочеталась со структурной гипокоагуляцией (MA 58 [52-62] мм, $p < 0,001$, Angle 60 [55; 64]°, $p = 0,01$), т.е. сформировавшийся фибрин-тромбоцитарный сгусток был неполноценным, что указывало на нарушение фибринообразования на конечном этапе свертывания крови. Причина последнего, возможно, обусловлена включением в структуру сгустка неполноценных продуктов паракоагуляции.

Для сравнения рабочих характеристик изучаемых лабораторных и инструментальных тестов были построены ROC-кривые зависимости исходов ГВЗПМ от результатов коагуляционных тестов. Величина площади под ROC-кривой для MA [AUC = 0,9 (CI = 0,83-0,95), $p < 0,001$] была больше, чем у любого из рассмотренных гемокоагуляционных показателей. Оптимальным порогом классификации для параметра MA, является точка отсечения 64,4. Данный порог характеризуется чувствительностью – 80,3 % и специфичностью – 81,8 %. Значимыми пороговыми значениями для тромботических состояний являются показатели тромбоэластограммы (табл. 2): MA > 75 мм [AUC = 0,83 (95% CI 0,76-0,90)], LY30 < 1 % [AUC = 0,73 (95% CI 0,64-0,82)] и R < 2 мин [AUC = 0,72 (95% CI 0,63-0,81)].

ОБСУЖДЕНИЕ

На сегодня, несмотря на достаточно разносторонние и глубокие исследования проблемы ССВО, многие вопросы, в гинекологии в том числе, остаются нерешенными либо дискутабельными. Очевидно, что абсолютизировать результаты по определению содержания в крови любого из биомаркеров полностью нельзя, надо соизмерять их с конкретной клинической ситуацией и спецификой течения болезни [4]. Уровень содержания какой бы то ни было эндогенной субстанции будет определяться реактивностью пациента, характером возбудителя, локализацией очага инфекции, временем от начала заболевания до забора материала, и находиться под влиянием отдельных компонентов курации.

При разной патологии нарушение целостности тканей, их деструкция, наряду с локальным воспалением, сопровождается каскадом системных сдвигов гомеостаза, которые формируют ССВО. Основу этого синдрома составляют патологические реакции, а также механизмы, связанные с активацией адаптационных, защитных и компенсационных процессов. В литературе есть сведения о прогностической значимости показателей ответа острой фазы воспаления при различных заболеваниях инфекционного и неинфекционного генеза, в том числе при гинекологических заболеваниях [7].

Таблица 1
Значения показателей каолин-активированной тромбоэластографии у женщин с ГВЗПМ, Me [25%; 75%]
Table 1
The values of indicators of kaolin-activated thromboelastography in women with purulent diseases of the uterine appendages, Me [25%; 75%]

Показатели	Подгруппы		p
	I основная (n = 89)	II основная (n = 253)	
R, мин	3,70 [2,95; 4,50]	4,55 [3,93; 5,38]	0,002
K, мин	2,00 [1,54; 2,78]	2,50 [1,95; 3,00]	0,042
Angle, град	60,0 [55,2; 63,7]	62,8 [60,6; 66,9]	0,001
MA, мм	58,0 [52,0; 61,9]	65,1 [60,3; 70,5]	0,001
LY30,%	0,77 [0,50; 1,00]	1,50 [1,20; 1,73]	0,001

Таблица 2
ROC-анализ гемокоагуляционных показателей у женщин с ГВЗПМ в зависимости от тромботических осложнений
Table 2
ROC-analysis of hemocoagulation parameters in women with purulent inflammatory diseases of the uterine appendages depending on thrombotic complications

Показатели	AUC	SE	p	95% CI	
R	0,716	0,046	0,000	0,627	0,806
K	0,576	0,052	0,146	0,475	0,678
Angle	0,646	0,046	0,005	0,556	0,736
MA	0,826	0,036	0,000	0,755	0,896
LY30	0,728	0,046	0,000	0,639	0,818
Д-димер	0,601	0,049	0,055	0,505	0,697
Тромбоциты	0,532	0,049	0,548	0,435	0,628
Фибриноген	0,465	0,052	0,509	0,364	0,567
РФМК	0,413	0,050	0,098	0,314	0,512
АЧТВ	0,491	0,050	0,865	0,393	0,589
ПТИ	0,521	0,048	0,687	0,426	0,616

При гнойных тубоовариальных образованиях в периферической крови женщин выявлены максимально выраженные сдвиги показателей острофазного воспалительного ответа и негативных белковых маркеров ($p < 0,001$). Говоря о биологической значимости накопления СРБ в развитии сдвигов коагуляционного потенциала у женщин с ВЗПМ, следует отметить, что этот маркер активирует компоненты системы комплемента, стимулирует экспрессию тромбоцитарного фактора моноцитами, макрофагами и клетками эндотелия, что активирует тромбоцитарное звено гемостаза, а затем запускается плазменный каскад свертывания крови. Несмотря на высокую информативность СРБ, низкая специфичность, связанная с индивидуальной изменчивостью его уровня, не позволяет интерпретировать результаты СРБ без учета других показателей.

Известно, что развитие воспалительного процесса, независимо от этиологии и локализации, часто сопровождаются сдвигами коагуляционного, тромбоцитарного гемостаза и системы фибринолиза с развитием тромбогеморрагических осложнений [7]. Описаны возможные причины и механизмы коагуляционных, прокоагулянтных сдвигов и фибринолитической активности при различных заболеваниях и патологических процессах [8]. Возбудители инфекционного процесса (вирусы, бактерии) имеют тропность к эндотелиальным клеткам сосудистой стенки и повреждают их мембраны, тем самым активируя систему гемостаза на уровне сосудистого и тромбоцитарного звена.

Также микробные агенты приводят к эндотелиальной дисфункции, снижая эластичность и растяжимость стенок микроциркуляторного русла, что приводит к застою крови вследствие затруднения ее оттока. Замедление кровотока в малом тазу приводит к структурным изменениям стенок вен из-за разрастания в них соединительной ткани и потери эластичности. Такие гемодинамические нарушения в малом тазу приводят к повышению коагуляционного потенциала крови у изучаемого контингента пациенток.

При ВЗПМ мы прослеживали закономерность гиперкоагуляционных сдвигов. У женщин с ГВЗПМ отмечена значимая недостаточность фибринолитической системы, увеличение XII_a-зависимого фибринолиза по сравнению с показателями контрольной группы и группы пациенток с неосложненными ВЗПМ. При формировании гнойного тубоовариального образования происходит активация коагуляционного каскада свертывания крови (укорочение АЧТВ и ТВ, увеличение ПТИ, Д-димера, РФМК) значимо более выраженная, чем при неосложненных ВЗПМ. При этом гнойно-воспалительные осложнения (пиосальпинкс, пиовар, пельвиоперитониа) по сравнению с неосложненными ВЗПМ не сопровождались увеличением ТВ, то есть последним этапом свертывания крови – превращением фибриногена в фибрин под влиянием тромбина на фоне активации внутреннего и внешнего путей протромбиназной активности, накопления продуктов паракоагуляции.

Данные ТЭГ у пациенток с ГВЗПМ с деструктивными осложнениями значимо отличались, прочность и эластичность фибринового сгустка были ниже, чем в группе без деструкции. Интегральная оценка гемостаза при деструктивных ГВЗПМ отражала структурную гипокоагуляцию на фоне хронометрической нормокоагуляции, обусловленную угнетением тромбоцитарного гемостаза при коагулопатии потребления.

Принцип лечения тяжелых деструктивных осложнений заключается в постоянной курации пациентов на всех этапах. На первом этапе выявляются больные с риском генерализации инфекционного процесса, на последующих – определяется вероятность возникновения осложнений. По динамике индексов тяжести SAPS и SIRS можно прогнозировать течение и исход воспалительного процесса, определять время для прекращения консервативной терапии и перехода к оперативной тактике.

Современный подход к лечению ГВЗПМ с использованием лапароскопии связан с полным удалением гнойного очага без расширения объема хирургического вмешательства, проведении санации, ревизии, дренирования брюшной полости, а также рациональной антибиотикотерапией, позволяет минимизировать послеоперационные осложнения и сохранить репродуктивную функцию женщины [9, 10]. Анализ структурных свойств образующегося сгустка, процесса коагуляции и фибринолиза, по данным ТЭГ, позволяют сделать вывод о необходимости коррекции гиперкоагуляционных нарушений у пациенток с ГВЗПМ для предупреждения тромботических осложнений.

Оценка состояния пациенток с позиции ССВО позволяет дать клиническую «стратификацию» процесса, оценив прогноз, и оптимизировать лечебную тактику. При деструктивном процессе в качестве критериев риска генерализации инфекции необходимо наличие трех признаков ССВО (SIRS-3) в сочетании с индексом шкалы SAPS (> 10 баллов) и данными лейкоцитарных индексов.

Корреляционная связь между изменениями уровня острофазных белков, показателями коагуляционного гемостаза и состоянием фибринолитической системы свидетельствует о патогенетической роли рассмотренных сдвигов при воспалительном поражении женских внутренних половых органов. Интегральная оценка системы гемостаза с использованием ТЭГ в сопоставлении с клиническим состоянием пациенток, имеющих ГВЗПМ, позволяет персонализировать диагностику и выбор тактики ведения данного контингента пациенток.

ЗАКЛЮЧЕНИЕ

Изучены клинические особенности течения осложненных ВЗПМ. Показано использование показателей эндогенной интоксикации, маркеров коагуляционных сдвигов и степени выраженности синдрома системного воспалительного ответа для объ-

ективной оценки состояния больных и выбора адекватной тактики при осложненных формах ГВЗПМ. У пациенток с ВЗПМ по динамике индексов тяжести SAPS и SIRS, показателей эндогенной интоксикации и маркеров системы гемостаза возможно прогнозировать течение и исход воспалительного процесса. Коррекция и своевременное решение вопроса адекватной терапии ВЗПМ и его тяжелых форм с позиции развития ССВО является резервом снижения рецидивов заболевания и тяжелых осложнений.

Информация о финансировании и конфликте интересов

Исследование не имело спонсорской поддержки.

Авторы декларируют отсутствие явных и потенциальных конфликтов интересов, связанных с публикацией настоящей статьи.

ЛИТЕРАТУРА / REFERENCES:

1. De Guadiana Romuaida LG, Torrella PE, Acebes SP, Oton MDA, Sanchez RJ, Holgado AH, et al. Diagnosis accuracy of presepsin (sCD14-ST) as a biomarker of infection and sepsis in the emergency department. ***Clinica Chimica Acta.*** 2017. P. 6-11. DOI: 10.1016/ j.cca.2016.11.003
2. Gelfand BR, Rudnov VA, Galstyan GM, et al. Sepsis: terminology, pathogenesis, clinical diagnostic concept. ***Questions of gynecology, obstetrics and perinatology.*** 2017; 16(1): 64-72. Russian (Гельфанд Б.Р., Руднов В.А., Галстян Г.М. и др. Сепсис: терминология, патогенез, клинико-диагностическая концепция //Вопросы гинекологии, акушерства и перинатологии. 2017. Т. 16, № 1. С. 64-72.) DOI: 10.20953/1726-1678-2017-1-64-72
3. Sinchikhin SP, Mamiev OB, Stepanyan LV, et al. Some modern aspects of inflammatory diseases of the pelvic organs. ***Consilium Medicum.*** 2015; 17(6): 73-76. Russian (Синчихин С.П., Мамиев О.Б., Степанян Л.В., и др. Некоторые современные аспекты воспалительных заболеваний органов малого таза //Consilium Medicum. 2015. Т. 17, № 6. С. 73-76.)
4. Azimov FR, Gaybullaeva GU, Abdurahmonov MM. Risk factors and peculiarities of the clinical course of purulent inflammatory diseases of the uterine supplements in the age aspect. ***New Day in Medicine.*** 2021; 1(33): 270-272.
5. Prilepskaia VN, Sekhin SV. Small pelvic inflammatory diseases: Diagnosis and patient management tactics. ***Russian Bulletin of Obstetrician-Gynecologist.*** 2015; 15(4): 101-106. Russian (Прилепская В.Н., Сехин С.В. Воспалительные заболевания органов малого таза: диагностика и тактика ведения больных //Российский вестник акушера-гинеколога. 2015; 15(4): 101-106.) DOI: 10.17116/rosakush2015154101-106
6. Ostrovsky VK, Makarov SV, Yangolenko DV, Rodionov PN, Kochetkov LN, Asanov BM. Тне some blood parameters and leukocytic index of intoxication in тне evaluation of тне severity and in тне determination of their prognosis of inflammatory, purulent and pyodestructive diseases of the abdomen and of the lungs. ***Ulyanovsk Medico-biological Journal.*** 2011; 1: 73-78. Russian (Островский В.К., Макаров С.В., Янголенко Д.В., Родионов П.Н., Кочетков Л.Н., Асанов Б.М. Показатели крови и лейкоцитарный индекс интоксикации при оценке тяжести течения и определении прогноза воспалительных, гнойных и гнойно-деструктивных заболеваний органов брюшной полости и легких //Ульяновский медико-биологический журнал. 2011. № 1. С. 73-78.)
7. Biryuchkova OA, Vinogradova OP, Shtakh AF. Optimization of differential diagnosis of the severity of inflammatory diseases of the pelvic organs in women of reproductive age. ***University proceedings. Volga region. Medical sciences.*** 2017; 1(41): 57-65. Russian (Бирючкова О.А., Виноградова О.П., Штах А.Ф. Оптимизация дифференциальной диагностики степени тяжести воспалительных заболеваний органов малого таза у женщин репродуктивного возраста //Известия высших учебных заведений. Поволжский регион. Медицинские науки. 2017. № 1(41). С. 57-65.) DOI: 10.21685/2072-3032-2017-1-6
8. Antropova IP, Yushkov BG. Initial functional state of the endothelium and the response of the hemostasis system to major surgery. ***Thrombosis, hemostasis and rheology.*** 2015; 4(64): 50-58. Russian (Антропова И.П. Юшков Б.Г. Исходное функциональное состояние эндотелия и реакция системы гемостаза на крупное хирургическое вмешательство // Тромбоз, гемостаз и реология. 2015. № 4(64). С. 50-58.)
9. Torubarov SF, Duhin AO. Purulent inflammatory diseases of the uterine appendages – a personal view of the problem. ***Infections in surgery.*** 2019; 17(1): 33-36. Russian (Торубаров С.Ф., Духин А.О. Гнойные воспалительные заболевания придатков матки – собственный взгляд на проблему //Инфекции в хирургии. 2019. Т. 17, № 1. С. 33-36.)
10. Gaibullaeva GU, Azimov FR, Abdurakhmanov MM. Experience in the treatment of purulent-inflammatory diseases of the uterine appendages. ***New day in medicine.*** 2020; 4(32): 630-631. Russian (Гайбуллаева Г.У., Азимов Ф.Р., Абдурахманов М.М. Опыт лечения гнойно-воспалительных заболеваний придатков матки //Новый день в медицине. 2020. № 4(32). С. 630-631.)

КОРРЕСПОНДЕНЦИЮ АДРЕСОВАТЬ:

МЕДЯННИКОВА Ирина Владимировна

644099, г. Омск, ул. Ленина, д. 12, ФГБОУ ВО ОмГМУ Минздрава России

E-mail: mediren@gmail.com

ИНФОРМАЦИЯ ОБ АВТОРАХ	INFORMATION ABOUT AUTHORS
МЕДЯННИКОВА Ирина Владимировна, доктор мед. наук, доцент, профессор кафедры акушерства и гинекологии № 1, ФГБОУ ВО ОмГМУ Минздрава России, г. Омск, Россия. E-mail: mediren@gmail.com ORCID: 0000-0001-6892-2800	MEDYANNIKOVA Irina Vladimirovna, doctor of medical sciences, docent, professor of the department of obstetrics and gynecology N 1, Omsk State Medical University, Omsk, Russia. E-mail: mediren@gmail.com ORCID: 0000-0001-6892-2800
САВЕЛЬЕВА Ирина Вячеславовна, доктор мед. наук, доцент, зав. кафедрой акушерства и гинекологии № 1, ФГБОУ ВО ОмГМУ Минздрава России, г. Омск, Россия. E-mail: savelyeva_iv_omsk@mail.ru ORCID: 0000-0001-9342-7342	SAVELYEVA Irina Vyacheslavovna, doctor of medical sciences, docent, head of the department of obstetrics and gynecology N 1, Omsk State Medical University, Omsk, Russia. E-mail: savelyeva_iv_omsk@mail.ru ORCID: 0000-0001-9342-7342
БЕЗНОЩЕНКО Галина Борисовна, доктор мед. наук, профессор, профессор кафедры акушерства и гинекологии № 1, ФГБОУ ВО ОмГМУ Минздрава России, г. Омск, Россия. E-mail: akusheromsk@rambler.ru ORCID: 0000-0002-6795-1607	BEZNOSHCHENKO Galina Borisovna, doctor of medical sciences, professor, professor of the department of obstetrics and gynecology N 1, Omsk State Medical University, Omsk, Russia. E-mail: akusheromsk@rambler.ru ORCID: 0000-0002-6795-1607
ЧАУНИН Андрей Васильевич, канд. ме. наук, зав. гинекологическим отделением, ГБУЗ ЯНАО Муравленковская городская больница, г. Муравленко, Россия. E-mail: andrey-chaunin@yandex.ru ORCID: 0000-0002-4356-9227	CHAUNIN Andrey Vasilievich, candidate of medical sciences, head of the gynecological department, Muravlenko City Hospital, Muravlenko, Russia. E-mail: andrey-chaunin@yandex.ru ORCID: 0000-0002-4356-9227
ПРОДАНЧУК Евгений Гариславович, канд. мед. наук, доцент кафедры акушерства и гинекологии № 1, ФГБОУ ВО ОмГМУ Минздрава России, г. Омск, Россия. E-mail: ompeg@mail.ru ORCID: 0000-0003-4498-5836	PRODANCHUK Evgeny Garislavovich, candidate of medical sciences, docent of the department of obstetrics and gynecology N 1, Omsk State Medical University, Omsk, Russia. E-mail: ompeg@mail.ru ORCID: 0000-0003-4498-5836
ЦЫГАНКОВА Ольга Юрьевна, канд. мед. наук, доцент кафедры акушерства и гинекологии № 1 ФГБОУ ВО ОмГМУ Минздрава России, г. Омск, Россия. E-mail: olts74@mail.ru ORCID: 0000-0002-3553-055X	TSYGANKOVA Olga Yurievna, candidate of medical sciences, docent of the department of obstetrics and gynecology N 1, Omsk State Medical University, Omsk, Russia. E-mail: olts74@mail.ru ORCID: 0000-0002-3553-055X
ГАЛЯНСКАЯ Елена Георгиевна, канд. мед. наук, доцент кафедры акушерства и гинекологии № 1, ФГБОУ ВО ОмГМУ Минздрава России, г. Омск, Россия. E-mail: galaynskaya@mail.ru ORCID: 0000-0002-9603-7363	GALYANSKAYA Elena Georgievna, candidate of medical sciences, docent of the department of obstetrics and gynecology N 1, Omsk State Medical University, Omsk, Russia. E-mail: galaynskaya@mail.ru ORCID: 0000-0002-9603-7363
НОСОВА Наталья Владимировна, ассистент кафедры акушерства и гинекологии № 1, ФГБОУ ВО ОмГМУ Минздрава России, г. Омск, Россия. E-mail: Natalya-nosova-85@mail.ru ORCID: 0000-0002-2362-5367	NOSOVA Natalya Vladimirovna, assistant of the department of obstetrics and gynecology N 1, Omsk State Medical University, Omsk, Russia. E-mail: Natalya-nosova-85@mail.ru ORCID: 0000-0002-2362-5367
БУХАРОВА Елена Анатольевна, ассистент кафедры акушерства и гинекологии № 1, ФГБОУ ВО ОмГМУ Минздрава России, г. Омск, Россия. E-mail: buxarova88@mail.ru ORCID: 0000-0002-6093-3721	BUKHAROVA Elena Anatolyevna, assistant of the department of obstetrics and gynecology N 1, Omsk State Medical University, Omsk, Russia. E-mail: buxarova88@mail.ru ORCID: 0000-0002-6093-3721
ДАВЫДОВ Павел Васильевич, ассистент кафедры акушерства и гинекологии №1 ФГБОУ ВО ОмГМУ Минздрава России, г. Омск, Россия. E-mail: pavada2@mail.ru ORCID: 0000-0001-6867-7024	DAVYDOV Pavel Vasilievich, assistant of the department of obstetrics and gynecology N 1, Omsk State Medical University, Omsk, Russia. E-mail: pavada2@mail.ru ORCID: 0000-0001-6867-7024

Статья поступила в редакцию 10.04.2023 г.

Мажидова З.Ш., Мусин И.И., Ящук А.Г., Берг Э.А., Даутова Л.А.
Башкирский государственный медицинский университет, г. Уфа, Россия

АКУШЕРСКИЕ ПРЕДИКТОРЫ ГНОЙНО-СЕПТИЧЕСКИХ ЗАБОЛЕВАНИЙ ПОСЛЕ КЕСАРЕВА СЕЧЕНИЯ

Цель исследования – изучение роли значимых факторов риска и метаболических нарушений у беременных доношенного срока в развитии гнойно-септических осложнений после операции кесарево сечение в нижнем маточном сегменте.
Материалы и методы. Авторами данной статьи был проведен анализ акушерских осложнений после кесарева сечения в нижнем маточном сегменте. Ретроспективно 862 женщины были разделены на 2 группы в зависимости от наличия гнойно-септических осложнений. В группу гнойно-септических осложнений вошла 81 родильница, а в группу без осложнений – 781 пациентка. Для статистической обработки полученных результатов был применен пакет программ STATISTICA 10.0 и Eviews 12.0.
Результаты. Выполнение экстренного кесарева сечения в родах, а именно при наличии неподдающихся медикаментозной коррекции аномалий родовой деятельности (ОШ = 2,49, ДИ 95% 1,2-5,0), и при истечении 12 часов после отхождения околоплодных вод (ОШ = 4,66, ДИ 95% 2,3-9,4) повышают риск развития гнойно-септических осложнений в послеродовом периоде.
Заключение. Анализ акушерских факторов развития гнойно-септических осложнений выявил ассоциированность с наличием патологической общей прибавки в весе за беременность, увеличением длительности безводного периода более 12 часов, выполнением экстренного абдоминального родоразрешения, чаще в родах. Патологическая общая прибавка в весе за беременность, свидетельствующая о нарушенном метаболизме веществ во время гестации, повышенном риске сахарного диабета, повышает риски ГСО (ОШ = 3,6, ДИ 95% 1,9-6,7).

Ключевые слова: гнойно-септические осложнения; кесарево сечение; безводный период; послеродовый эндометрит; сепсис

Mazhidova Z.Sh., Musin I.I., Yashchuk A.G., Berg E.A., Dautova L.A.
Bashkir State Medical University, Ufa, Russia

OBSTETRIC PREDICTORS OF PURULENT-SEPTIC DISEASES AFTER CAESAREAN SECTION

Purpose of the study – to study the role of significant risk factors and metabolic disorders in full-term pregnant women in the development of purulent-septic complications after caesarean section in the lower uterine segment.
Materials and methods. The authors of this article analyzed obstetric complications after caesarean section in the lower uterine segment. Retrospectively, 862 women were divided into 2 groups depending on the presence of purulent-septic complications. The group of purulent-septic complications included 81 puerperas, and the group without complications included 781 patients. For statistical processing of the obtained results, the STATISTICA 10.0 and Eviews 12.0 software packages were used.
Results. Performing an emergency cesarean section in childbirth, namely in the presence of anomalies of labor activity that are not amenable to medical correction (OR = 2.49, CI 95% 1.2-5.0), and after 12 hours after the discharge of amniotic fluid (OR = 4.66, 95% CI 2.3-9.4) increase the risk of purulent-septic complications in the postpartum period.
Conclusion. An analysis of obstetric factors in the development of purulent-septic complications revealed an association with the presence of pathological total weight gain during pregnancy, an increase in the duration of the anhydrous period of more than 12 hours, and emergency abdominal delivery, more often during childbirth. Pathological overall weight gain during pregnancy, indicating impaired metabolism of substances during gestation, an increased risk of diabetes mellitus, increases the risks of purulent-septic complications (OR = 3.6, 95% CI 1.9-6.7).

Key words: purulent-septic complications; caesarean section; anhydrous period; postpartum endometritis; sepsis

Рост числа кесаревых сечений в России вызывает у исследователей опасения в аспекте увеличения частоты гнойно-септических заболеваний родильниц, тромбоэмболических осложнений [1, 2]. Отечественные и зарубежные авторы отмечают, что риск формирования гнойно-септических осложнений после кесарева сечения превышает таковые после родов через естественные родовые пути примерно в 20 раз. Более того, повышение частоты использования оперативного родоразрешения на

Информация для цитирования: doi 10.24412/2686-7338-2023-2-26-29 EDN EJLEUJ
Пухова О.С., Корчемный В.М., Киселева К.С., Черненко С.В., Корчемная О.С., Киселева Е.А., Тё И.А., Гарафутдинов Д.М., Сергеева М.В., Тё Е.А., Елгина С.И., Рудаева Е.В., Мозес К.Б., Центер Я. МЕДИКО-СОЦИАЛЬНАЯ ПРОБЛЕМА РЕЦИДИВНОГО И КОНТАКТНОГО КАРИЕСА //Мать и Дитя в Кузбассе. 2023. №2(93). С. 26-29.

1 % сопровождается увеличением частоты развития гнойносептических осложнений в 2 раза, а материнской смертности – в 4 раза [3, 4].

Цель исследования – изучение роли значимых факторов риска и метаболических нарушений у беременных доношенного срока в развитии гнойно-септических осложнений (ГСО) после операции кесарево сечение в нижнем маточном сегменте.

МАТЕРИАЛ И МЕТОДЫ

Проведен анализ 862 историй родов пациенток с оперативным родоразрешением путем операции кесарево сечение. Клинический материал был собран с сентября 2019 года по май 2021 года в родильном доме клиники ФГБОУ ВО БГМУ. Критерии включения: возраст пациенток 18-49 лет; срочные роды (37-42 недели гестации); кесарево сечение произведено в нижнем сегменте матки. Критерии исключения: врастание плаценты, подтвержденное гистологически; многоплодная беременность; тяжелые соматические, неврологические, психические заболевания матери; онкологические заболевания матери; выписка из стационара досрочно в связи с отказом от дальнейшей госпитализации. Были набраны 2 группы: с ГСО (81 родильница), без ГСО (781 родильница).

Выполнен анализ данных акушерско-гинекологического анамнеза, сопутствующей соматической патологии, наличия вредных привычек, особенностей протокола операции кесарева сечения, длительности пребывания в стационаре, течения послеоперационного периода, наличия послеродовых осложнений, ранних неонатальных исходов.

Статистическая обработка данных произведена с помощью пакета статистических программ STATISTICA 10.0 и EViews 12.0, SPSS. Статистически значимым признан результат при значениях p-value менее 0,05. Для сравнения групп по количественному признаку в связи с отсутствием нормального распределения был использован критерий Манна–Уитни (Mann–Whitney U-test). Для оценки статистической значимости различий двух относительных независимых показателей был применен метод χ^2 Пирсона. Для расчета ассоциации использовалось отношение шансов (ОШ) и 95% доверительный интервал (ДИ). Для оценки ассоциаций анализируемых факторов с формированием ГСО использовали программу SPSS. Значение количественного показателя в ряду величин отображено как медиана с указанием 25 и 75 квартиля в виде – Me (Q25; Q75).

РЕЗУЛЬТАТЫ

Послеродовый эндометрит (ПЭ) в сочетании с инфекцией хирургической акушерской раны (ИХАР) был диагностирован у 42 женщин, что составило 4,8 %. Изолированная инфекция хирургической акушерской раны была диагностирована у 27 пациенток (3,1 %). У 12 родильниц имел место только послеродовый эндометрит (1,4 %). Частота ГСО составила 9,4 %.

На 3-и сутки послеродового периода гнойно-септические осложнения были диагностированы у 29 из 81 пациенток (35,8 %), на 4-5-е сутки – у 21 родильницы (25,9 %), на 6-е сутки и более – у 31 пациентки (38,3 %).

Микробиологическое исследование аспирата отделяемого из полости матки показало следующие результаты. Наиболее часто была высеяна *Escherichia coli* (18 пациенток – 22,2 %), причем у 14 пациенток она являлась единственным патогеном. *Staphylococcus epidermidis* был выявлен у 16 родильниц (19,8 %), причем у 7 из них он также был единственным патогеном (43,7 %). *Enterococcus faecalis* был идентифицирован в аспирате полости матки у 17 женщин (21,0 %), у 9 из них этот возбудитель был единственным (52,9 %). *Enterococcus faecium* – у 16 пациенток (19,8 %), у 6 из них возбудитель был единственным патогенным микроорганизмом (37,5 %).

В ряде случаев проводимая комплексная антибактериальная и инфузионная терапия оказалась неэффективна, и потребовалось проведение гистерэктомии (у 12 женщин из 81 – 14,8 %). К проведению данного радикального хирургического вмешательства приступали при нарастании лейкоцитоза, отсутствии положительной клинической динамики, ухудшении состоянии родильницы, при наличии участков гнойного расплавления и некроза в области послеоперационного рубца.

Гистологическое исследование макропрепарата в большинстве случаев (у 7 родильниц из 12 – 58,3 %) выявило гнойно-некротический эндометрит, у 3 пациенток патоморфологически был подтвержден фибринозно-гнойный эндометрит (25,0 %), а у остальных двух женщин – диффузное гнойное гранулирующее воспаление (16,7 %).

Среди показаний к плановому кесареву сечению для пациенток, включенных в группу без ГСО, наиболее распространенным стал рубец на матке после кесарева сечения (два или более КС или наличие 1 рубца на матке в сочетании с относительными показаниями для КС) – у 200 женщин (25,6 %), тогда как у пациенток группы с ГСО это показание имело место только у 2 женщин (2,5 %), $p < 0,001$. Патология органа зрения стала показанием к плановому оперативному родоразрешению у 3 женщин группы с ГСО (3,7 %) и 59 женщин группы без ГСО (7,6 %), $p = 0,214$. Неправильное предлежание и положение плода было диагностировано у 5 пациенток группы с ГСО (6,2 %) и у 55 беременных группы без ГСО (7,0 %), $p = 0,801$. Предлежание плаценты стало показанием для планового кесарева сечения у 8 женщин (9,8 %) группы с ГСО и 44 пациенток группы без ГСО (5,6 %), $p = 0,115$. Другие причины – у 1 женщины группы с ГСО (1,2 %) и 46 беременных группы без ГСО (5,9 %), $p = 0,083$.

Прибавка в весе за беременность в группе с ГСО составила 14,6 (9,5; 18,2) кг, тогда как этот показа-

тель в группе с ГСО составил 12,2 (9,7; 16,0) кг, p = 0,036. Также нами была рассчитана патологическая прибавка в весе в соответствии с Клиническими рекомендациями «Нормальная беременность» [5]. Патологической называли прибавку в весе больше нормативной для данного индекса массы тела, в соответствии с таблицей.

Было выявлено, что общая прибавка веса за беременность была патологической у 55 женщин из 81 (67,9 %) в группе с ГСО, тогда как в группе без ГСО этот показатель был патологическим только у 289 беременных из 781 (37,0 %), что достоверно различалось между группами, p < 0,001. Таким образом, патологическая общая прибавка в весе за беременность, свидетельствующая о нарушенном метаболизме веществ во время гестации, повышенном риске сахарного диабета, повышает риски ГСО (ОШ = 3,6, ДИ 95% 1,9-6,7).

Наиболее часто у пациенток группы с ГСО показаниями к экстренному абдоминальному родоразрешению были аномалии родовой деятельности (< 0,001), преждевременное излитие околоплодных вод у женщин с планирующимся плановым оперативным родоразрешением по поводу рубца на матке (< 0,001). Также гораздо чаще у пациенток группы с ГСО было выполнено именно кесарево сечение по экстренным показаниям по сравнению с женщинами, включенными в группу без ГСО (< 0,001).

Длительность безводного периода у женщин группы с ГСО с экстренными показаниями к КС составила: менее 6 часов у 7 женщин (8,6 %), от 6 до 12 часов у 22 женщин (27,2 %), более 12 часов у 33 женщин (40,7 %). Для пациенток группы без ГСО длительность безводного промежутка была также рассчитана до 6 часов – 181 пациентка (23,2 %), от 6 часов до 12 часов – 122 женщины (15,6 %), более 12 часов – 74 пациентки (9,5 %).

Длительность безводного промежутка до 6 часов была достоверно чаще у женщин группы без ГСО (p < 0,001), от 6 до 12 часов – у женщин группы с ГСО (p = 0,006). Увеличение длительности промежутка от излития околоплодных вод более 12 часов гораздо чаще было обнаружено у женщин группы с ГСО (p < 0,001).

Выполнение кесарева сечения в экстренном, а не в плановом порядке, повышает риски гнойно-септических заболеваний в послеродовом периоде (ОШ = 3,5, ДИ 95% 1,6-7,1).

Выполнение экстренного кесарева сечения в родах, а именно при наличии неподдающихся медикаментозной коррекции аномалий родовой деятельности (ОШ = 2,49, ДИ 95% 1,2-5,0) и преждевременного излития околоплодных вод у женщин с рубцом на матке (ОШ = 2,27, ДИ 95% 1,1-4,7) повышают риск наличия гнойно-септических осложнений в послеродовом периоде.

Увеличение длительности безводного периода существенно увеличивает риск гнойно-септических заболеваний в послеродовом периоде после кесарева сечения. Так, длительность безводного промежутка от 6 до 12 часов увеличивает риски данного осложнения не так значительно (ОШ = 1,15, ДИ 95% 1,0-2,2). При истечении 12 часов после отхождения околоплодных вод риски ГСО существенно увеличиваются (ОШ = 4,66, ДИ 95% 2,3-9,4).

ЗАКЛЮЧЕНИЕ

Проблема гнойно-септических осложнений в акушерстве является крайне актуальной, так как до сих пор приводит к органоуносящим операциям у женщин, а также материнской заболеваемости и смертности.

Среди проанализированных акушерских факторов риска наиболее значимыми в развитии гнойно-септических осложнений были определены: длительность безводного периода более 12 часов, выполнение кесарева сечения по экстренным показаниям в родах, наличие патологической общей прибавки в весе за беременность.

Информация о финансировании и конфликте интересов

Исследование не имело спонсорской поддержки.

Авторы декларируют отсутствие явных и потенциальных конфликтов интересов, связанных с публикацией настоящей статьи.

Таблица
Рекомендуемая еженедельная и общая прибавка веса в зависимости от ИМТ
Table
Recommended weekly and total weight gain based on BMI

Категория	ИМТ (кг/м^2)	Рекомендуемая прибавка массы тела	
		за всю беременность (кг)	еженедельная (кг/неделю) во 2-м и 3-м триместре
Недостаток массы тела	<18,5	12,5-18,0	0,44-0,58
Нормальная масса тела	18,5-24,9	11,5-16,0	0,35-0,50
Избыток массы тела	25,0-29,9	7,0-11,0	0,23-0,33
Ожирение	≥30,0	5,0-9,0	0,17-0,27

ЛИТЕРАТУРА / REFERENCES:

1 Logutova LS, Buyanova SN, Gridchik AL, et al. Vaginal delivery or cesarean section – a conscious choice of an obstetrician. ***Obstetrics and gynecology.*** 2020; 7: 135-142. Russian (Логутова Л.С., Буянова С.Н., Гридчик А.Л. и др. Вагинальные роды или кесарево сечение – осознанный выбор акушера //Акушерство и гинекология. 2020. № 7. С. 135-142.) DOI: 10.18565/aig.2020.7.135-142

2. Barinov SV, Blauman ES, Tirskaya YuI, et al. Risk factors for the development and features of the course of postpartum endometritis. ***Mother and Baby in Kuzbass.*** 2017; 2(69): 22-28. Russian (Баринов С.В., Блауман Е.С., Тирская Ю.И. и др. Факторы риска развития и особенности течения послеродового эндометрита //Мать и дитя в Кузбассе. 2017. № 2(69). С. 22-28.)

3. Samchuk PM, Ishchenko AI, Rozalieva YuYu. Organ-preserving technologies for purulent inflammatory complications of cesarean section. ***Questions of gynecology, obstetrics and perinatology.*** 2020; 19(2): 96-103. Russian (Самчук П.М., Ищенко А.И., Розалиева Ю.Ю. Органосохраняющие технологии при гнойных воспалительных осложнениях кесарева сечения //Вопросы гинекологии, акушерства и перинатологии. 2020. Т. 19, № 2. С. 96-103.) DOI: 10.20953/1726-1678-2020-2-96-103

4. Shchukina NA, Buyanova SN, Chechneva MA, et al. The causes of the formation of an untenable scar on the uterus after cesarean section, the role of connective tissue dysplasia. ***Russian Bulletin of the obstetrician-gynecologist.*** 2018; 18(5): 4-11. Russian (Щукина Н.А., Буянова С.Н., Чечнева М.А. и др. Причины формирования несостоятельного рубца на матке после кесарева сечения, роль дисплазии соединительной ткани //Российский вестник акушера-гинеколога. 2018. Т. 18, № 5. С. 4-11.) DOI: 10.17116/rosakush2018180514

5. Normal pregnancy. Clinical recommendations of the Ministry of Health of the Russian Federation, 2020. Russian (Нормальная беременность. Клинические рекомендации Минздрава РФ, 2020 г.)

КОРРЕСПОНДЕНЦИЮ АДРЕСОВАТЬ:
МАЖИДОВА Заграт Шехмагомедовна
450083, г.Уфа, ул.Шафиева, 2, ФГБОУ ВО БГМУ Минздрава России
E-mail: ya.zagrat@mail.ru

ИНФОРМАЦИЯ ОБ АВТОРАХ	INFORMATION ABOUT AUTHORS
МАЖИДОВА Заграт Шехмагомедовна, аспирант, кафедра акушерства и гинекологии с курсом ИДПО, ФГБОУ ВО БГМУ Минздрава России, г. Уфа, Россия. E-mail: ya.zagrat@mail.ru	MAZHIDOVA Zagrat Shekhmagomedovna, postgraduate student, department of obstetrics and gynecology with the course of IDPO, Bashkir State Medical University, Ufa, Russia. E-mail: ya.zagrat@mail.ru
МУСИН Ильнур Ирекович, канд. мед. наук, доцент кафедры акушерства и гинекологии с курсом ИДПО, ФГБОУ ВО БГМУ Минздрава России, г. Уфа, Россия. E-mail: ilnur-musin@yandex.ru	MUSIN Ilnur Irekovich, candidate of medical sciences, docent of the department of obstetrics and gynecology with the course of IDPO, Bashkir State Medical University, Ufa, Russia. E-mail: ilnur-musin@yandex.ru
ЯЩУК Альфия Галимовна, доктор мед. наук, профессор, зав. кафедрой акушерства и гинекологии с курсом ИДПО, ФГБОУ ВО БГМУ Минздрава России, г. Уфа, Россия. E-mail: alfiya_galimovna@mail.ru	YASHCHUK Alfiya Galimovna, doctor of medical sciences, professor, head of the department of obstetrics and gynecology with the course of IDPO, Bashkir State Medical University, Ufa, Russia. E-mail: alfiya_galimovna@mail.ru
БЕРГ Эдвард Александрович, канд. мед. наук, доцент кафедры акушерства и гинекологии с курсом ИДПО, ФГБОУ ВО БГМУ Минздрава России, г. Уфа, Россия. E-mail: aig.eaberg@gmail.com	BERG Edward Aleksandrovich, candidate of medical sciences, docent of the department of obstetrics and gynecology with the course of IDPO, Bashkir State Medical University, Ufa, Russia. E-mail: aig.eaberg@gmail.com
ДАУТОВА Лилиана Анасовна, канд. мед. наук, доцент кафедры акушерства и гинекологии с курсом ИДПО, ФГБОУ ВО БГМУ Минздрава России, г. Уфа, Россия.	DAUTOVA Liliana Anasovna, candidate of medical sciences, docent of the department of obstetrics and gynecology with the course of IDPO, Bashkir State Medical University, Ufa, Russia.

Статья поступила в редакцию 8.03.2023 г.

Ющенко М.А., Мозес В.Г., Рудаева Е.В., Елгина С.И., Мозес К.Б., Рыбников С.В., Черных Н.С., Центер Я.
Кузбасская областная клиническая больница им. С.В. Беляева,
Кемеровский государственный университет,
Кемеровский государственный медицинский университет,
г. Кемерово, Россия,
Медицинский центр Сорока,
г. Беэр Шева, Израиль

УРОВЕНЬ ПОСЛЕОПЕРАЦИОННОЙ БОЛИ И КАЧЕСТВО ЖИЗНИ У ПАЦИЕНТОВ ПОСЛЕ ЛАПАРОСКОПИЧЕСКОЙ КОНСЕРВАТИВНОЙ МИОМЭКТОМИИ

Проведена оценка качества жизни European Quality of Life Questionnaire EQ-5D-3L и уровня боли по шкале NRS в послеоперационном периоде у женщин после лапароскопической консервативной миомэктомии. Полученные данные подтверждают низкий уровень послеоперационной боли и быстрое восстановление показателей качества жизни у пациентов после лапароскопической консервативной миомэктомии.

Ключевые слова: послеоперационная боль; качество жизни; миомэктомия; миома матки

Yushchenko M.A., Moses V.G., Rudaeva E.V., 3Elgina S.I., Moses K.B., Rybnikov S.V., Chernykh N.S., Tsenter Y.
Kuzbass Regional Clinical Hospital. S.V. Belyaeva,
Kemerovo State University,
Kemerovo State Medical University of the Ministry of Health of Russia, Kemerovo, Russia,
Soroka Medical Center, Beer Sheva, Israel

POSTOPERATIVE PAIN LEVEL AND QUALITY OF LIFE IN PATIENTS AFTER CONSERVATIVE MYOMECTOMY

The quality of life European Quality of Life Questionnaire EQ-5D-3L and the level of pain on the NRS scale in the postoperative period in women after laparoscopic conservative myomectomy were assessed. The data obtained confirm the low level of postoperative pain and the rapid recovery of quality of life indicators in patients after laparoscopic conservative myomectomy.

Key words: postoperative pain; quality of life; myomectomy; uterine fibroids

Лапароскопическая консервативная миомэктомия (ЛКМ) – один из методов органосохраняющего оперативного лечения миомы матки. По сравнению с гистерэктомией, ЛКМ обладает несколькими неоспоримыми преимуществами: меньшей стоимостью, меньшими травматичностью и риском послеоперационных осложнений, более быстрым восстановлением трудоспособности и, самое главное, позволяет сохранить репродуктивный орган [1]. В последнее время отношение к гистерэктомии при миоме матки существенно изменилось, поэтому радикальная операция является «последним доводом» в лечении миомы матки. Гистерэктомия, особенно радикальная, ассоциирована с такими отдаленными рисками, как артериальные и венозные сосудистые катастрофы (инсульт, инфаркт миокарда, тромбоэмболия легочной артерии), рак легких и т.д. [2].

В то же время, ЛКМ нельзя отнести к малоинвазивной хирургии, пациенты в послеоперационном периоде также испытывают боль и нуждаются в наблюдении и уходе [3]. В стратегии улучшения исходов ЛКМ и снижении числа осложнений большое значение отдается изучению послеоперационной динамики боли и качества жизни пациентов [4], что и определило **цель исследования** – изучить динамику интенсивности послеоперационной боли и качества жизни у пациентов после ЛКМ.

МАТЕРИАЛ И МЕТОДЫ

Исследование было проведено с соблюдением этических норм в соответствии с Хельсинкской декларацией Всемирной медицинской ассоциации «Этические принципы проведения научных медицинских исследований с участием человека» и «Правилами клинической практики в Российской Федерации», утвержденными Приказом Минздрава РФ от 19.06.2003 г. № 266.

Информация для цитирования: doi 10.24412/2686-7338-2023-2-30-33 EDN ZMTMSM

Ющенко М.А., Мозес В.Г., Рудаева Е.В., Елгина С.И., Мозес К.Б., Рыбников С.В., Черных Н.С., Центер Я. УРОВЕНЬ ПОСЛЕОПЕРАЦИОННОЙ БОЛИ И КАЧЕСТВО ЖИЗНИ У ПАЦИЕНТОВ ПОСЛЕ ЛАПАРОСКОПИЧЕСКОЙ КОНСЕРВАТИВНОЙ МИОМЭКТОМИИ //Мать и Дитя в Кузбассе. 2023. №2(93). С. 30-33.

Сплошным методом были обследованы 42 пациентки с миомой матки, поступившие на плановую ЛКМ. Критериями включения являлись: согласие на участие в исследовании, наличие миомы матки, показания для ЛКМ. Критериями не включения являлись: отказ от участия в исследовании, отсутствие миомы матки, экстренное оперативное лечение. Критериями исключения являлись назначение пациентам наркотических анальгетиков в послеоперационном периоде.

У всех пациенток проведена оценка качества жизни и уровня боли на 1-е, 2-е, 3-и, 4-е сутки послеоперационного периода. Измерение качества жизни проводилось при помощи анкеты European Quality of Life Questionnaire EQ–5D–3L, уровень боли измерялся при помощи цифровой рейтинговой шкалы NRS (Numerical Rating Scale) [5, 6].

Статистический анализ осуществлялся при помощи программы Statsoft Statistica 10,0. Выборочные параметры, приводимые в таблицах, имеют следующие обозначения: n – объем анализируемой подгруппы. Абсолютные значения, представленные дискретными показателями, описывались медианой (Me) и межквартильным интервалом, относительные величины – процентными долями.

РЕЗУЛЬТАТЫ

Возраст исследуемых пациенток составил 37 (32; 47) лет. По классификации FIGO миоматозные узлы ранжированы следующим образом: 4 – интрамуральная, выявлена у 14,2 %; 5 – субсерозная > 50 % интрамуральная (интерстициально-субмукозная) у 28,5 %; 6 – субсерозная < 50 % интрамуральная (субсерозная на широком основании) у 33,3 %; 7 – субсерозная на ножке у 23,8 %.

Показатели EQ–5D–3L и уровень боли по классификации NRS на 1-е, 2-е, 3-и, 4-е сутки послеоперационного периода представлены в таблице.

Для купирования боли 90,4 % пациенток получали нестероидные противовоспалительные препараты (НПВП) в 1-е сутки послеоперационного периода, на 2-е сутки потребность в НПВП сохранялась у 11,9 %, к 3-м суткам все пациентки отказались от приема обезболивающих препаратов. Ни одного осложнения у пациенток не зарегистрировано, все пациентки были выписаны из стационара на 5-е сутки послеоперационного периода.

ОБСУЖДЕНИЕ

ЛКМ не является малоинвазивным хирургическим вмешательством, однако за счет небольшого объема, по сравнению с гистерэктомией, традиционно считается менее травматической операцией, сопровождающейся меньшим уровнем послеоперационной боли [7]. В систематическом обзоре Federico Ferrari с соавт. (2021) было продемонстрировано, что, по сравнению с открытой лапаротомией, ЛКМ сопровождалась меньшей частотой назначения анальгетиков в послеоперационном периоде [8]. Настоящее исследование в целом подтверждает это мнение – уровень послеоперационной боли, измеренной по шкале NRS при ЛКМ, был невысоким, в динамике быстро купировался и не требовал длительного приема НПВП.

Определение качества жизни в послеоперационном периоде у пациенток после ЛКМ представляет большой практический интерес. По сравнению с показателями уровня послеоперационной боли, качество жизни является более интегративным показателем, дающим более широкую картину влияния ЛКМ на базовые функции жизнедеятельности человека. В настоящем исследовании использовалась анкета European Quality of Life Questionnaire EQ–5D–3L, оценивающая по трехбалльной шкале 5 базовых функций: подвижность, уход за собой, обычная деятельность, боль/дискомфорт, тревога/депрессия и по стобалльной шкале общий уровень здоровья [9]. У пациенток с ЛКМ все 5 базовых показателей качества жизни в первые сутки критически не снижались и соответствовали средним значениям, быстро восстанавливаясь до высоких показателей ко вторым суткам послеоперационного периода.

Полученные данные подтверждают низкий уровень послеоперационной боли и быстрое восстановление показателей качества жизни у пациенток после ЛКМ. В то же время, окончательные выводы ограничены дизайном проведенного исследования.

Таблица

Показатели EQ–5D–3L и уровень боли по классификации NRS на 1, 2, 3, 4 сутки послеоперационного периода

Table

EQ–5D–3L indices and pain level according to NRS classification on days 1, 2, 3, 4 of the postoperative period

Показатель	1 сутки	2 сутки	3 сутки	4 сутки
Подвижность	2 (1; 2)	2 (1; 2)	3 (2; 3)	3 (2; 3)
Уход за собой	2 (1; 2)	2 (1; 2)	3 (2; 3)	3 (2; 3)
Обычная деятельность				
Боль/дискомфорт	1 (1; 1)	2 (1; 2)	3 (2; 3)	3 (3; 3)
Тревога/депрессия	2 (2; 2)	3 (2; 3)	3 (3; 3)	3 (3; 3)
Балльная оценка, полученная с помощью визуальной аналоговой шкалы EQ–VAS	45 (40; 55)	65 (60; 70)	75 (70; 75)	80 (80; 85)
Уровень боли NRS	6 (4; 6)	2 (2; 3)	1 (1; 1)	0 (0; 1)

Информация о финансировании и конфликте интересов

Исследование не имело спонсорской поддержки.
Авторы декларируют отсутствие явных и потенциальных конфликтов интересов, связанных с публикацией настоящей статьи.

ЛИТЕРАТУРА / REFERENCES:

1. Zhang W, Wang D, Xu G, Chen M. Laparoscopic myomectomy for posterior cervical myoma: authors' experience and strategy. ***Am J Transl Res.*** 2022; 14(12): 9040-9046
2. Fetishcheva LE, Zakharov IS., Ushakova GA, Mozes VG, Demyanova TN, Vasyutinskaya YuV., Petrich LN. Interstitial pregnancy – diagnostic difficulties. ***Mother and Baby in Kuzbass.*** 2017; 2(69): 55-58. Russian (Фетищева Л.Е., Захаров И.С., Ушакова Г.А., Мозес В.Г., Демьянова Т.Н., Васютинская Ю.В., Петрич Л.Н. Интерстициальная беременность – трудности диагностики //Мать и Дитя в Кузбассе. 2017. № 2(69). С. 55-58)
3. Marín-Buck A, Karaman E, Amer-Cuenca JJ, Lisón JF, Török P, Karaaslan O, et al. Minimally Invasive Myomectomy: An Overview on the Surgical Approaches and a Comparison with Mini-Laparotomy. ***J Invest Surg.*** 2021; 34(4): 443-450. DOI: 10.1080/08941939.2019.1642422
4. Chen R, Su Z, Yang L, Xin L, Yuan X, Wang Y. The effects and costs of laparoscopic versus abdominal myomectomy in patients with uterine fibroids: a systematic review and meta-analysis. ***BMC Surg.*** 2020; 20(1): 55. DOI: 10.1186/s12893-020-00703-0
5. Alexandrova EA, Khabibullina AR, Aistov AV, Garipova FG, Gerry KD, Davitadze AP, et al. Russian population indicators of health-related quality of life calculated using the EQ-5D-3L questionnaire. ***Siberian scientific medical journal.*** 2020; 40(3): 99-107. Russian (Александрова Е.А., Хабибуллина А.Р., Аистов А.В., Гарипова Ф.Г., Герри К.Д., Давитадзе А.П., и др. Российские популяционные показатели качества жизни, связанного со здоровьем, рассчитанные с использованием опросника EQ-5D-3L //Сибирский научный медицинский журнал. 2020. Т. 40, № 3. С. 99-107.) DOI: 10.15372/SSMJ20200314
6. Mozes KB, Osipova IA, Solodovnik AG. The role of connective tissue dysplasia in the formation of the pathology of the upper digestive tract. ***Russian journal of gastroenterology, hepatology, coloproctology.*** 2002; 5: 164. Russian (Мозес К.Б., Осипова И.А., Солодовник А.Г. Роль дисплазии соединительной ткани в формировании патологии верхних отделов пищеварительного тракта //Российский журнал гастроэнтерологии, гепатологии, колопроктологии. 2002. № 5. С. 164)
7. Dubuisson J. The current place of mini-invasive surgery in uterine leiomyoma management. ***J Gynecol Obstet Hum Reprod.*** 2019; 48(2): 77-81. DOI: 10.1016/j.jogoh.2018.10.004
8. Ferrari F, Forte S, Valenti G, Ardighieri L, Barra F, Esposito V, et al. Current Treatment Options for Cervical Leiomyomas: A Systematic Review of Literature. ***Medicina (Kaunas).*** 2021; 57(2): 92. DOI: 10.3390/medicina57020092
9. Aleksandrova EA, Khabibullina AR. Methodology for assessing health-related quality of life using the EQ-5D-3L questionnaire. ***Russian medical journal.*** 2019; 25(4): 202-209. Russian (Александрова Е.А., Хабибуллина А.Р. Методология оценки качества жизни связанного со здоровьем с использованием опросника EQ–5D–3L //Российский медицинский журнал. 2019. Т. 25, № 4. С. 202-209.) DOI: 10.18821/0869-2106-2019-25-4-202-209

КОРРЕСПОНДЕНЦИЮ АДРЕСОВАТЬ:
ЕЛГИНА Светлана Ивановна
650029, г. Кемерово, ул. Ворошилова, д. 22 а, ФГБОУ ВО КемГМУ Минздрава России
Тел: 8 (3842) 73-48-56 E-mail: elginas.i@mail.ru

ИНФОРМАЦИЯ ОБ АВТОРАХ	INFORMATION ABOUT AUTHORS
ЮЩЕНКО Марина Анатольевна, зав. гинекологическим отделением, ГАУЗ ККБ им. С.В. Беляева, г. Кемерово, Россия	YUSHCHENKO Marina Anatolyevna, head of the gynecological department, Kuzbass Clinical Hospital named after S.V. Belyaev, Kemerovo, Russia
МОЗЕС Вадим Гельевич, доктор мед. наук, доцент, директор Медицинского института, ФГБОУ ВО КемГУ; зам. главного врача по научной деятельности, ГАУЗ ККБ им. С.В. Беляева, г. Кемерово, Россия. E-mail: vadimmoses@mail.ru	MOZES Vadim Gelievich, doctor of medical sciences, docent, director of the Medical Institute, Kemerovo State University; deputy chief physician for research activities, Kuzbass Regional Clinical Hospital named after S.V. Belyaev, Kemerovo, Russia. E-mail: vadimmoses@mail.ru
ЕЛГИНА Светлана Ивановна, доктор мед. наук, доцент, профессор кафедры акушерства и гинекологии им. Г.А. Ушаковой, ФГБОУ ВО КемГМУ Минздрава России, г. Кемерово, Россия. E-mail: elginas.i@mail.ru	ELGINA Svetlana Ivanovna, doctor of medical sciences, docent, professor of the department of obstetrics and gynecology named after G.A. Ushakova, Kemerovo State Medical University, Kemerovo, Russia. E-mail: elginas.i@mail.ru
РУДАЕВА Елена Владимировна, канд. мед. наук, доцент, доцент кафедры акушерства и гинекологии им. профессора Г.А. Ушаковой, ФГБОУ ВО КемГМУ Минздрава России, г. Кемерово, Россия. E-mail: rudaeva@mail.ru	RUDAEVA Elena Vladimirovna, candidate of medical sciences, docent, docent of the department of obstetrics and gynecology named after G.A. Ushakova, Kemerovo State Medical University, Kemerovo, Russia. E-mail: rudaeva@mail.ru

МОЗЕС Кира Борисовна, ассистент кафедры поликлинической терапии и сестринского дела, ФГБОУ ВО КемГМУ Минздрава России, г. Кемерово, Россия. E-mail: kbsolo@mail.ru	MOZES Kira Borisovna, assistant, department of polyclinic therapy and nursing, Kemerovo State Medical University, Kemerovo, Russia
РЫБНИКОВ Сергей Валерьевич, доктор мед. наук, профессор кафедры акушерства и гинекологии им. Г.А. Ушаковой, ФГБОУ ВО КемГМУ Минздрава России, г. Кемерово, Россия. E-mail: rybnikoff.s@mail.ru	RYBNIKOV Sergey Valerievich, doctor of medical sciences, professor of the department of obstetrics and gynecology named after G.A. Ushakova, Kemerovo State Medical University, Kemerovo, Russia. E-mail: rybnikoff.s@mail.ru
ЦЕНТЕР Яэль, патологоанатом, Медицинский центр Сорока, Беэр Шева, Израиль. E-mail: tsenter1998@mail.ru	CENTER Yael, pathologist, Soroka Medical Center, Beer Sheva, Israel. E-mail: tsenter1998@mail.ru

Статья поступила в редакцию ***22.03.2023 г.***

Соколова Т.В., Кафарова А.И., Соловьева И.Л., Панченко Л.А., Смирнова В.А.
Российский биотехнологический университет,
Московский государственный университет имени М.В. Ломоносова, г. Москва, Россия,
Ульяновский государственный университет, г. Ульяновск, Россия

МНОГОФАКТОРНЫЙ АНАЛИЗ ОСОБЕННОСТЕЙ ТЕЧЕНИЯ АТОПИЧЕСКОГО ДЕРМАТИТА У ДЕТЕЙ В УЛЬЯНОВСКОЙ ОБЛАСТИ

В соответствии с классификацией атопического дерматита (АтД) выделяют 4 возрастных периода заболевания. В существующих Клинических рекомендациях по АтД (2021 г.) приведены клинические критерии заболевания при отсутствии их количественной оценки для различных возрастных периодов. Многофакторный анализ причинно-значимых показателей – основа совершенствования терапии.

Цель исследования – дать оценку встречаемости клинических и лабораторных маркеров АтД у детей в Ульяновской области с учетом возрастных периодов заболевания.

Материалы и методы. Проведен ретроспективный анализ данных медицинской документации у 326 детей с АтД (2019-2022 гг.). Использован авторский вариант индивидуальной регистрационной карты. Детей младенческого периода было 149, детского – 151, подросткового – 26. Статистическая обработка материала проведена с использованием критерия Пирсона (χ^2) и корреляционного анализа Спирмена.

Результаты. Количественная характеристика клинической манифестации АтД у детей свидетельствует о преобладании более тяжелого течения у подростков: максимальное значение шкалы SCORAD (39,78 ± 5,71 баллов); высокий показатель рецидивирующего течения (84,6 %); наличие лихенификации (80,8 %) с ее резкой выраженностью (42,3 %); диффузный процесс (34,6 %); преобладание осложнений (73,1 %), в том числе вызванных сочетанной бактериальной и микотической инфекцией (30,8 %); максимальная регистрация бронхиальной астмы (19,2 %), аллергического конъюнктивита (23,1 %), сопутствующей патологии различного генеза (73,1 %) и IgE-опосредованного процесса (100 %) путем определения общего и специфических IgE.

Заключение. Многофакторный анализ частоты регистрации клинических характеристик АтД и результатов лабораторного обследования больных позволил дать количественную оценку особенностям течения заболевания с учетом его возрастных периодов.

Ключевые слова: атопический дерматит; возрастные периоды; особенности течения; многофакторный анализ

Sokolova T.V., Kafarova A.I., Solovyova I.L., Panchenko L.A., Smirnova V.A.
Russian Biotechnological University, Moscow, Russia
Ulyanovsk State University, Ulyanovsk, Russia
Moscow State University named after M.V. Lomonosov, Moscow, Russia

MULTIFACTORIAL ANALYSIS OF THE FEATURES OF THE COURSE OF ATOPIC DERMATITIS IN CHILDREN IN THE ULYANOVSK REGION

According to the classification of atopic dermatitis (AD), there are 4 age periods of the disease. The existing Clinical Guidelines for AD (2021) contain clinical criterias of the disease in the absence of their quantitative assessment for various age periods. Multifactorial analysis of causally significant indicators is the basis for improving therapy.

The aim of the research is to quantify the occurrence of clinical and laboratory markers of AD in children in the Ulyanovsk region, taking into account the age periods of the disease.

Materials and methods. A retrospective analysis of medical documentation data was carried out in 326 children with AD (2019-2022). The author's version of the individual registration card was used. There were 149 infants, 151 children, and 26 adolescents. Statistical processing of the material was carried out using the Pearson criterion (χ^2) and Spearman correlation analysis.

Results. Quantitative characteristics of clinical manifestations of AD in children, taking into account age periods, indicate the predominance of a more severe course in adolescents: the maximum value of the SCORAD scale (39,78 ± 5,71 points); a high rate of recurrent course (84,6 %); the presence of lichenification (80,8 %) with its sharp severity (42,3 %); diffuse process (34,6 %); prevalence of complications (73,1 %), including those caused by combined bacterial and mycotic infection (30,8 %); the maximum registration of bronchial asthma (19,2 %), allergic conjunctivitis (23,1 %), concomitant pathology of various genesis (73,1 %) and IgE-mediated process (100 % of cases) by determining the general and specific IgE.

Conclusion. Multifactorial analysis of the frequency of registration of clinical characteristics of AD and the results of laboratory examination of patients allowed us to quantify the features of the course of the disease, taking into account its age periods.

Key words: atopic dermatitis; age periods; features of the course; multifactorial analysis

Информация для цитирования: doi 10.24412/2686-7338-2023-2-34-41 EDN ZDHBSI

Соколова Т.В., Кафарова А.И., Соловьева И.Л., Панченко Л.А., Смирнова В.А. МНОГОФАКТОРНЫЙ АНАЛИЗ ОСОБЕННОСТЕЙ ТЕЧЕНИЯ АТОПИЧЕСКОГО ДЕРМАТИТА У ДЕТЕЙ В УЛЬЯНОВСКОЙ ОБЛАСТИ //Мать и Дитя в Кузбассе. 2023. №2(93). С. 34-41.

Атопический дерматит (АтД) относится к группе распространенных дерматозов и представляет собой актуальную междисциплинарную проблему. Общеизвестно, что заболеваемость АтД в различных странах значительно отличается [1]. Российская Федерация (РФ) в этом плане не является исключением, что нашло отражение в данных официальной статистики. Примером может служить сравнение интенсивных показателей распространенности (ИПР) и заболеваемости (ИПЗ) АтД в Ульяновской области (УлО), Приволжском Федеральном округе, в состав которого она входит, и РФ в целом. Максимальные средние значения ИПР и ИПЗ АтД в Ульяновской области у различных контингентов детей (до 14 лет; до 18 и 15-17 лет) свидетельствуют об эпидемиологической значимости данного дерматоза в регионе [2].

В классификации АтД выделяют 4 возрастных периода: младенческий (с рождения до 2 лет), детский (с 2 до 12 лет), подростковый (с 12 до 18 лет) и взрослый (старше 18 лет) [3], что указывает на необходимость индивидуального подхода к выбору тактики лечения и проведению дополнительных исследований по мере утяжеления заболевания [4-6]. В связи с этим, актуален многофакторный сравнительный анализ, позволяющий дать количественную оценку особенностей течения АтД у детей с учетом возрастных периодов заболевания применительно к контингенту, проживающему в УлО.

Клинические манифестации АтД и его степень тяжести базируются на ключевых аспектах патогенеза заболевания [7-9]. Учитывается сочетание иммуногенетических и средовых факторов [10], сопутствующей патологии [6, 11, 12] и коморбидности [13].

При АтД выделяют IgE-опосредованную и не-IgE-опосредованную формы заболевания [14, 15]. Дискутабельным является вопрос о диагностической значимости общего и специфических IgE при оценке степени тяжести АтД. Исследования ряда авторов свидетельствуют, что IgE-опосредованная форма АтД протекает более тяжело [16, 17] и связана с мутацией в гене филлагрина и нарушением барьерной функции кожи [15, 18]. Учитывая, что при проведении научных исследований степень тяжести АтД оценивается по международной шкале SCORAD также актуально изучение влияния на ее значение различных факторов.

Цель исследования – дать оценку встречаемости клинических и лабораторных маркеров АтД у детей в Ульяновской области с учетом возрастных периодов заболевания.

МАТЕРИАЛЫ И МЕТОДЫ

Проведен ретроспективный анализ данных 60 историй болезни пациентов, госпитализированных в педиатрическое отделение ГУЗ УОДКБ им. политического и общественного деятеля Ю.Ф. Горячева и 266 амбулаторных карт детей, наблюдавшихся в ООО «Центр лазерной медицины» (г. Ульяновск) в 2019-2022 гг. Использован авторский вариант индивидуальной регистрационной карты (ИРК), включающей паспортные данные, результаты объективного осмотра пациентов, их лабораторного обследования, наличие консультаций смежных специалистов и др. Разделение АтД на возрастные периоды проведено в соответствии с существующей классификацией [1, 3], в которой представлены 4 возрастных периода: младенческий, детский, подростковый и взрослый. Детей младенческого периода было 149, детского – 151, подросткового – 26.

Статистическая обработка материала выполнена с использованием пакета статистических программ «STATISTICA 10». Описательная статистика количественных признаков представлена средним значением и среднеквадратичным отклонением (M ± m). Для анализа нормально распределенных признаков применялся критерий Пирсона (χ^2). Корреляционный анализ Спирмена использовали для изучения связи переменных внутри групп. Гипотеза зависимости изучаемой пары переменных не отвергалась при значимости $p < 0,05$.

РЕЗУЛЬТАТЫ

В целом по выборке преобладало рецидивирующее течение АтД (44,5 %), в 1,3 раза реже регистрировался непрерывный процесс (33,1 %), и в 2 раза реже – первичный эпизод заболевания (22,4 %) ($\chi^2 = 35,788$; $p < 0,001$).

Частота различных вариантов течения АтД коррелировала с возрастными периодами заболевания ($r = 0,366$). Первичный эпизод АтД преобладал в младенческом периоде (50,3 %), реже регистрировался в детском (19,9 %) и подростковом (11,5 %) периодах. Частота непрерывного течения заболевания достоверно убывала по мере взросления детей от 32,9 % (младенческий период) до 15,2 % (детский период) и до 3,9 % (подростковый период). В то же время, частота рецидивирующего течения, наоборот, достоверно возрастала и была максимальной в подростковом периоде (84,6 %); наблюдалась у 2/3 (64,9 %) в детском периоде и у единичных пациентов (16,8 %) – в младенческом.

Рецидивирующее течение АтД имели 145 (44,5 %) детей, а число рецидивов в год колебалось от 1 до 13, составляя в среднем 4,58 ± 2,27. Корреляционный анализ свидетельствует, что число рецидивов в год зависело от возрастного периода АтД ($r = 0,489$). В целом по выборке у большинства детей рецидивы АтД возникали 1-2 раза в год с максимальным значением в подростковом периоде (81,8 %). Регистрация 3-4 и 5-6 рецидивов уменьшалась по мере взросления детей: 32,0 % (младенческий период) до 16,0 % (детский) и до 9,1 % (подростковый). Существенно, что только в детском периоде АтД рецидивировал более 6 раз в год в 27,6 % случаев.

Особенности течения АтД значимо влияют на выбор тактики лечения заболевания. Непрерывное течение и частые его рецидивы требуют от клини-

циста постоянного анализа причины неэффективности терапии, необходимости проводить дополнительные методы исследования для выявления патогенетически значимых факторов, влияющих на течение процесса, с участием смежных специалистов, и осуществлять коррекцию терапии с использованием современные методов.

Анализ данных анамнеза свидетельствует о наличии наследственной предрасположенности к аллергическим заболеваниям у 166 (50,9 %) детей с АтД, чаще по материнской линии родства (47,0 %), реже – по линии отца (33,7 %) и в редких случаях – по обеим линиям (19,3 %) (χ^2 = 28,699; $p < 0,001$). Результаты корреляционного анализа показали наличие взаимосвязи между частотой регистрации наследственной предрасположенности к аллергическим заболеваниям и возрастным периодом АтД (r = 0,141). Этот показатель был максимальным в детском периоде (62,9 %) и практически идентичным в младенческом (40,9 %) и подростковом (38,5 %) периодах. Данная ситуация, вероятно, связана с тщательной детализацией врачами данных анамнеза у родителей в возрастном периоде от 2 до 12 лет, учитывая частые рецидивы заболевания для выяснения их возможных причин. Более низкий показатель наличия наследственной предрасположенности (40,9 %) в младенческом периоде, скорее всего, связан с отсутствием на момент первичного осмотра у некоторых мам сведений о состоянии здоровья родственников отца детей. А невысокое значение этого показателя в подростковом периоде (38,5 %) – с нередким обращением этого контингента к врачу самостоятельно или с родственниками, которые не всегда могли дать адекватный ответ на данный вопрос.

Клинические манифестации АтД – значимый критерий для выбора наружной терапии заболевания. В соответствии с этим изучена частота различных клинических проявлений заболевания у пациентов трех возрастных периодов.

В целом по выборке не выявлено достоверных отличий во встречаемости экссудативной (34,3 %), эритематозно-сквамозной (31,9 %) и эритематозно-сквамозной с лихенификацией (26,1 %) форм заболевания. Редко встречалась только лихеноидная форма АтД (7,7 %). Однако данные корреляционного анализа свидетельствуют, что частота регистрации перечисленных выше клинических форм заболевания отличалась у пациентов с учетом возрастных периодов АтД (r = 0,757) (рис. 1). На рисунке 1 отчетливо видно, что экссудативная форма характерна почти для 3/4 (71,1 %) детей младенческого периода, у 26,2 % наблюдалась эритематозно-сквамозная форма, а наличие лихенификации практически отсутствовало и определялось лишь в 2,7 % случаев. У пациентов детского периода лидировала эритематозно-сквамозная форма с умеренной лихенификацией (47,0 %) в местах типичной локализации последней (локтевые, подколенные сгибы, запястья). Треть пациентов (39,7 %) имели эритематозно-сквамозную форму с очагами поражения на лице, шее, туловище.

А в подростковом периоде при наличии лихенификации у 80,8 % больных часто регистрировались лихеноидная (42,3 %) и эритематозно-сквамозная с лихенификацией (38,5 %) формы. При этом процесс локализовался чаще на верхней части тела с поражением кистей по типу экзематозного процесса (рис. 2).

Среди клинических манифестаций АтД в детском периоде могут выявляться очаги поражения, напоминающие микробную экзему (рис. 3).

В данном клиническом примере у больного подтвержден высокий уровень общего IgE (324,00 ЕД/мл) и выявлена сенсибилизация к *St. aureus* (специфический IgE – 112,700 КЕ/л). Учитывая, что при

Рисунок 1
Распределение детей с АтД с учетом частоты регистрации его клинических форм и возрастных периодов (n = 326, %)
Picture 1
Distribution of children with AD, taking into account the frequency of registration of its clinical forms and age periods (n = 326, %)

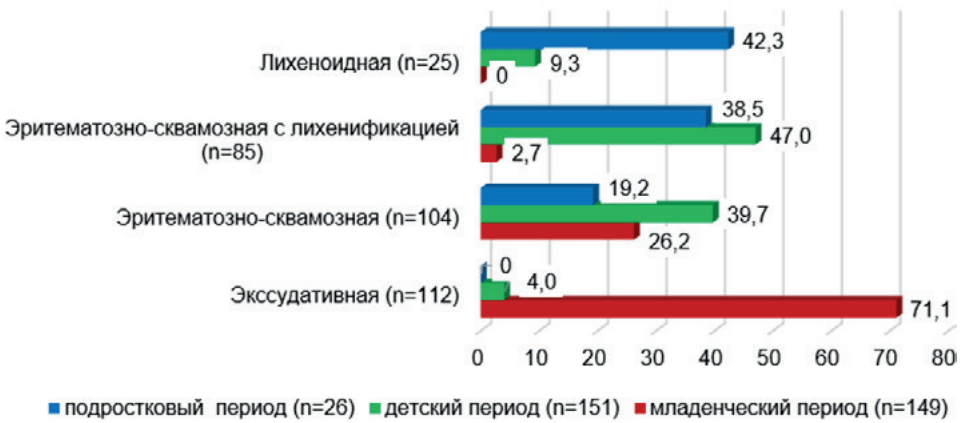

обращении к врачу родители ребенка часто акцентировали внимание именно на этих клинических проявлениях, то нередко вместо АтД ставился диагноз микробная экзема. Ошибки в диагностике были характерны для детей с первичной манифестацией заболевания и были зарегистрированы в 12 из 30 случаев. Неправильный диагноз – одна из причин неэффективности терапии.

Распространенность высыпаний на коже пациентов коррелировала с возрастными периодами АтД (r = 0,329). В младенческом периоде преобладал ограниченный процесс (65,1 %), в детском – распространенный (60,9 %), а в подростковом часто регистрировались диффузные (34,6 %) высыпания. Однако частота их регистрации практически не отличалась от ограниченного (30,8%) и распространенного (34,6 %) процесса.

Осложненный АтД в целом по выборке выявлен у половины детей (n = 161/49,4 %). Чаще регистрировалась пиодермия (23,0 %), реже – другие инфекционные дерматозы: поверхностный кандидоз кожи (КК) и/или слизистых оболочек (СО) (9,8 %), малассезиоз (8,9 %) и инфекционная микст-патология (7,7 %) (χ^2 = 46,336; p < 0,001). В структуре осложнений преобладала пиодермия (46,6 %). Практически одинаково часто имели место поверхностный кандидоз кожи и/или слизистых оболочек (19,9 %) и малассезиоз (18,0 %). У ряда больных регистрировалась микст-инфекция (15,5 %) (χ^2 = 54,153; p < 0,001). Корреляционный анализ свидетельствует, что частота осложнений АтД у детей достоверно увеличивалась по мере их взросления от 31,5 % (младенческий период) до 62,9 % (детский период) и была максимальной в подростковом периоде (73,1 %) (r = 0,323).

Встречаемость клинических вариантов осложнений коррелировала с возрастными периодами АтД (r = 0,344). Так частота пиодермии была максимальной и практически однозначной в детском (29,1 %) и подростковом (26,9 %) периодах. У детей младенческого периода она регистрировалась в 1,8 раза реже (16,1 %). Поверхностный кандидоз кожи и/или слизистых оболочек лидировал в детском периоде (13,2 %), а малассезиоз выявлен одинаково часто в детском (11,3 %) и подростковом (11,6 %) периодах.

Клинические примеры манифестации осложнений АтД у детей различных возрастных периодов представлены на рисунках 4-7.

У пациента на рисунке 6а лабораторно выявлен уровень специфического IgE к грибам рода *Malassezia* (9,12 kU/l) и *Candida albicans* (2,55 kU/l).

АтД нередко сопровождался атопическим маршем, который зарегистрирован у 74 (22,7 %) пациентов. Установлено лидирование его клинических манифестаций (χ^2 = 35,924; p < 0,001). Преобладал аллергический ринит (19,9 %), в 2 раза реже наблюдался аллергический конъюнктивит (9,8 %). Наличие единичных пациентов с бронхиальной астмой (5,2 %) можно связать с их лечением у пульмонолога. Сочетание 2-3 вариантов атопического марша выявлено у 30 (9,2 %) больных.

Рисунок 2
Поражение кистей у детей подросткового периода: 13 (a) и 16 (b) лет по типу экзематозного процесса
Figure 2
The lesion of the hands in adolescents: aged 13 years (a) and 16 years (b) by the type of eczematous process

Рисунок 3
Мальчик 6 лет: очаги, имитирующие микробную экзему при АтД в детском периоде заболевания
Figure 3
The boy is 6 years old: foci simulating microbial eczema in AD in the infant period of the disease

Частота встречаемости атопического марша коррелировала с возрастными периодами АтД (r = 0,335). Регистрация клинических манифестаций атопического марша нарастала по мере взросления детей: бронхиальной астмы от 0,6 % (младенческий период) до 7,3 % (детский) и до 19,2 % (подростковый), а аллергического конъюнктивита – от 2,7 % до 14,6 % и 23,1 %, соответственно. Встречаемость аллергического ринита была минимальной в младенческом периоде (5,4 %), максимальной в детском (33,1 %) и подростковом (26,9 %) периодах.

Сопутствующая патология у детей с АтД была зарегистрирована только у 98 (30,1 %) пациентов. Частота выявления сопутствующей патологии возрастала по мере взросления детей: от 22,2 % (младенческий период) до 30,5 % (детский) и до 73,1 % (подростковый) (χ^2 = 16,745; p < 0,001).

Существенно, что преобладали дети, имеющие только одно сопутствующее заболевание (62,2 %). Редко пациенты имели две (19,4 %), три и более (18,4 %) нозологические формы (χ^2 = 55,316; p < 0,001). В среднем на одного больного приходилось всего 1,4 ± 0,9 сопутствующего заболевания. Лидировали патология желудочно-кишечного тракта (67,3 %) и лор-органов (35,7 %). На долю других систем организма проходилось всего 33,7 %. Учитывая, что сопутствующая патология имеет значимую роль в патогенезе АтД, актуален союз детских дерматологов и смежных специалистов.

При АтД выделяют две формы заболевания: IgE-опосредованную и не-IgE-опосредованную. Число пациентов с повышенным уровнем общего и специфических IgE отличалось. Повышение общего IgE зарегистрировано у 203 (62,3 %) детей (χ^2 = 39,264; p < 0,001) и коррелировало с возрастным периодом заболевания (r = 0,302). Повышенный уровень имел практически каждый 2-ой ребенок (45,0 %) младенческого периода. В детском возрастном периоде этот показатель был выше в 1,7 раза (78,2 %), а в подростковом – в 1,5 раза (69,1 %). Существенно, что наличие специфической сенсибилизации в целом по выборке наблюдалось в 1,5 раза чаще, чем выявление общего IgE (90,8 % против 62,3 %) (χ^2 = 73,862; p < 0,001). Высокая частота регистрации специфических IgE была характерна для детей всех трех возрастных периодов 83,2 %; 94,7 % и 100,0 %, соответственно. Важно отметить, что повышенный уровень специфических IgE зарегистрирован у всех пациентов с повышенным значением общего IgE и у 93 (75,6 %) из 123 – с нормальным уровнем.

При выполнении научных исследований степень тяжести АтД принято оценивать с использованием международной шкалы SCORAD, было показано, что степень тяжести коррелировала с учетом возрастных периодов АтД (r = 0,337). Пациентов с тяжелым течением АтД было всего 44 (13,6 %) (χ^2 = 86,586; p < 0,001). Среднее значение шкалы SCORAD (35,48 ± 8,15 баллов) соответствовало средней степени тяжести заболевания. Установлено, что степень тяжести АтД зависела от возрастных периодов и закономерно увеличивалась по мере взросления детей: от 25,12 ± 7,73 (младенческий период) до 31,51 ± 6,22 (детский) и до 39,78 ± 5,71 (подростковый). Встречаемость легкой степени АтД уменьшалась в 3,4 раза по мере взросления детей от 62,4 % (младенческий период) до 19,2 % (подростковый период), а среднетяжелая степень, наоборот, возрастала в 2,2 раза (от 29,5 % до 65,4 %, соответственно). В то же время, тяжелая степень в младенческом периоде была у единичных пациентов (8,1 %), а в более поздние периоды возрастала: в 2,3 раза в детском периоде и в 1,9 раза в подростковом периоде.

ЗАКЛЮЧЕНИЕ

Многофакторный анализ частоты регистрации клинических характеристик АтД, а также результатов лабораторного обследования больных, позволил дать количественную оценку особенностям течения заболевания с учетом его возрастных периодов.

Количественная оценка клинических манифестаций АтД у детей свидетельствует о преобладании тяжелого течения в подростковом периоде, что базируется на максимальном значении шкалы SCORAD (39,78 ± 5,71); высоком показателе рецидивирующего течения (84,6 %); наличии лихенификации (80,8 %) с ее резкой выраженностью (42,3 %); диффузном процессе (34,6 %); преобладании осложнений (73,1 %), в том числе вызванных сочетанной бактериальной и микотической инфекцией (30,8 %); максимальной регистрации бронхиальной астмы (19,2 %), аллергического конъюнктивита (23,1 %),

Рисунок 4
a – АтД у девочки в возрасте 1,5 лет, осложненный буллезной стрептодермией; b – АтД у мальчика 5 лет, осложненный импетиго
Figure 4
a – AD in a girl aged 1,5 years, complicated by bullous streptoderma; b – AD in a boy of 5 years, complicated by impetigo

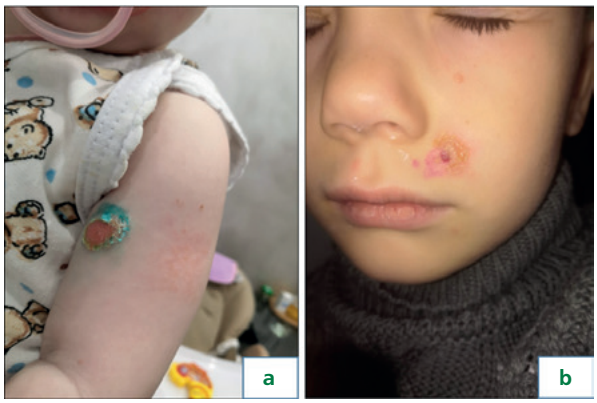

Рисунок 5
Девушка 17 лет. АтД, осложненный буллезной стрептодермией (в процессе системной антибиотикотерапии и топического использования аэрозоля пиритион цинка)
Figure 5
The girl is 17 years old. AD complicated by bullous streptoderma (during systemic antibiotic therapy and topical use of zinc pyrithione aerosol)

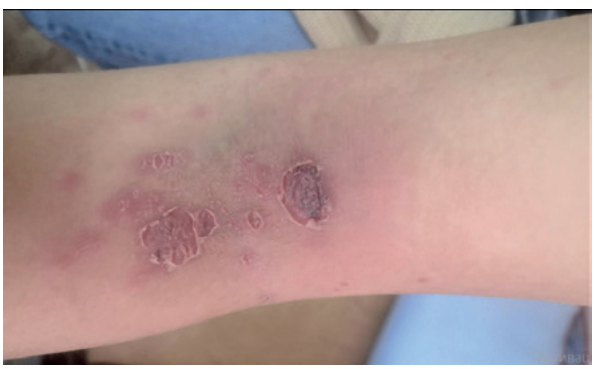

Рисунок 6
a – Юноша 17,5 лет. АтД, осложненный кандидозными хейлитом и заедами и малассезиозом; b – Юноша 16 лет. АтД, осложненный кандидозными хейлитом и заедами
Figure 6
a – The boy is 17,5 years old. AD, complicated by candidal cheilitis and congestion and malassesiosis; b – The boy is 16 years old. AD, complicated by candidal cheilitis and congestion

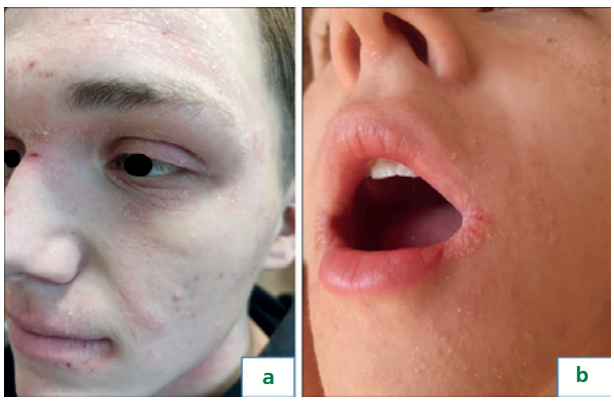

Рисунок 7
Девушка 16,5 лет. АтД, осложненный сочетанной бактериальной и микотической инфекцией, наличие которой подтверждено культурально: a – кадидозный дерматит ладоней, кандидозные онихии и паронихии; b – стафилококковое импетиго на локте
Figure 7
The girl is 16,5 years old. AD complicated by a combined bacterial and mycotic infection, the presence of which is confirmed culturally: a – cadidous dermatitis of the palms, candidiasis onychia and paronychia; b – staphylococcal impetigo on the elbow

сопутствующей патологии различного генеза (73,1 %) и IgE-опосредованного процесса (100 % случаев) путем определения не только общего, но и специфических IgE.

Преобладание первичной манифестации АтД у детей в младенческом периоде (50,3 %) и ее редкая регистрация в детском (19,9 %) и подростковом (11,5 %) периодах обосновывает целесообразность четкого следования принципам лечения, отраженным в Клинических рекомендациях. А высокая частота регистрации рецидивирующего течения дерматоза в детском (64,9 %) и подростковом (84,6 %) периодах указывает на необходимость исключения стереотипов и эмпирического подхода к выбору тактики лечения детей, что достигается при использовании новых, разрешенных для применения в клинической практике у детей, методов терапии.

Наличие клинических проявлений, напоминающих экзематозный процесс в подростковом периоде и микробную экзему в детском периоде — одна из причин диагностических ошибок как результат осмотра не всего кожного покрова и неполноценной терапии.

Нормальное значение общего IgE не является критерием, позволяющим считать АтД не-IgE-опосредованным заболеванием. Определение специфических IgE позволяет увеличить число больных с IgE-опосредованным типом заболеванием с 62,3 % до 90,8 %, а у подростков до 100 %.

Редкая регистрация сопутствующей патологии у детей с АтД (30,1 %) и преобладание пациентов только с одним заболеванием (62,2 %) — показатель недостаточного обследования данного контингента с целью выявления триггерных факторов, играющих роль в патогенезе дерматоза.

Информация о финансировании и конфликте интересов

Исследование не имело спонсорской поддержки.

Авторы декларируют отсутствие явных и потенциальных конфликтов интересов, связанных с публикацией настоящей статьи.

ЛИТЕРАТУРА / REFERENCES:

1. Atopic dermatitis and eczematous disorders /ed.: D Rudikoff, SR Cohen, N Scheinfeld; translated from English. edited by: NN Potekaev, AN Lvov. M.: GEOTAR-Media, 2017. 384 p.. Russian (Атопический дерматит и экзематозные расстройства /под ред.: Д. Рудикоффа, С.Р. Коэна, Н. Шайнфельда; пер. с англ. под ред. Н.Н. Потекаева, А.Н. Львова. М.: ГЭОТАР-Медиа, 2017. 384 с.)
2. Kafarova AI, Sokolova TV, Solovyova IL, Panchenko LA, Magomedov MA. Prevalence of atopic dermatitis in children in the Ulyanovsk region. *Medical Bulletin of the Ministry of Internal Affairs.* 2022; CXVII(2): 34-40. Russian (Кафарова А.И., Соколова Т.В., Соловьева И.Л., Панченко Л.А., Магомедов М.А. Распространенность атопического дерматита у детей в Ульяновской области //Медицинский вестник МВД. 2022. Т. CXVII, № 2. С. 34-40.) DOI: 10.52341/20738080_2022_117_2_34
3. Clinical recommendations «Atopic dermatitis» of the Russian Society of Dermatovenerologists and Cosmetologists, the Russian Association of Allergologists and Clinical Immunologists, the Union of Pediatricians of Russia. Moscow, 2021. [Electronic resource]. Russian (Клинические рекомендации «Атопический дерматит» Российского общества

дерматовенерологов и косметологов, Российской ассоциации аллергологов и клинических иммунологов, Союза педиатров России. М., 2021. [Электронный ресурс].) URL: https://cr.minzdrav.gov.ru/recomend/265_2

4. Dudnikova EV, Kobzeva NN, Prihodskaja ES, Besedina EA, Pedchenko EG. Certain peculiarities of the clinical course of atopic dermatitis in children's early age. ***Medical Herald of the South of Russia.*** 2013; (3): 44-47. Russian (Дудникова Э.В., Кобзева Н.Н., Приходская Е.С., Беседина Е.А., Педченко Е.Г. Особенности клинического течения атопического дерматита у детей раннего возраста //Медицинский вестник Юга России. 2013. № 3. С. 44-47.) DOI: 10.21886/2219-8075-2013-3-44-47
5. Korotkiy NG, Tihomirov AA, Smetanina NS, Korotkiy VN. Dynamics of cytokine content against the background of immunosuppressive therapy of severe forms of atopic dermatitis in children and adolescents. ***Pediatria n.a. GN Speransky.*** 2014; 93(3): 25-33. Russian (Короткий Н.Г., Тихомиров А.А., Короткий В.Н., Сметанина Н.С. Динамика содержания цитокинов на фоне иммуносупрессивной терапии тяжелых форм атопического дерматита у детей и подростков // Педиатрия. Журнал им. Г.Н. Сперанского. 2014. Т. 93, № 3. С. 25-33.)
6. Fayzullina RM, Shangareeva ZA, Sannikova AV, Mannanova AF, Kabirova LM. Clinical and anamnestic characteristics of children with atopic dermatitis. ***Allergology and immunology in pediatrics.*** 2022; 1: 36-38. Russian (Файзуллина Р.М., Шангареева З.А., Санникова А.В, Мананова А.Ф., Кабирова Л.М. Клинико-анамнестическая характеристика детей с атопическим дерматитом //Аллергология и иммунология в педиатрии. 2022. № 1. С. 36-38.) DOI: 10.53529/2500-1175-2022-1-36-38
7. Smirnova GI, Mangute GR. Gut microbiota and atopic dermatitis in children. ***Russian Pediatric Journal.*** 2015; 18(6): 46-53. Russian (Смирнова Г.И., Манкуте Г.Р. Микробиота кишечника и атопический дерматит у детей //Российский педиатрический журнал. 2015. Т. 18, № 6. С. 46-53.)
8. Murashkin NN, Ambarchian ET, Materikin AI, Epishev RV. The role of epidermal barrier impairments in atopic dermatitis: modern concepts of disease pathogenesis. ***Current Pediatrics.*** 2018; 17(1): 85-88. Russian (Мурашкин Н.Н., Амбарчян Э.Т., Материкин А.И., Епишев Р.В. Роль нарушений эпидермального барьера при атопическом дерматите: современные концепции патогенеза заболевания //Вопросы современной педиатрии. 2018. Т. 17, № 1. С. 85-88.) DOI: 10.15690/vsp.v17i1.1859
9. Thaçi D, Simpson E, Deleuran M. Efficacy and safety of dupilumab monotherapy in adults with moderate-to-severe atopic dermatitis: a pooled analysis of two phase 3 randomized trials (LIBERTY AD SOLO 1 and LIBERTY AD SOLO 2). ***J Dermatol Sci.*** 2019; 94(2): 266-275. DOI: 10.1016/j.jdermsci.2019.02.002
10. Smolkin YuS, Serdobintsev KV, Smolkina OYu. Ten misconceptions, or common mistakes in the treatment of atopic dermatitis in children. ***Pediatrics. Consilium Medicum.*** 2016; 3: 116-120. Russian (Смолкин Ю.С., Сердобинцев К.В., Смолкина О.Ю. Десять заблуждений, или распространенные ошибки в лечении атопического дерматита у детей // Педиатрия. Consilium Medicum. 2016. № 3. С. 116-120.)
11. Petrenko TS, Retyunsky KYu, Filippova AS, Kuzina OE, Lyubertseva AA. Neuropsychiatric disorders in children with atopic dermatitis. ***Practical medicine.*** 2019; 17(3): 109-113. Russian (Петренко Т.С., Ретюнский К.Ю., Филиппова А.С., Кузина О.Е., Люберцева А.А. Психоневрологические расстройства у детей с атопическим дерматитом //Практическая медицина. 2019. Т. 17, № 3. С. 109-113.)
12. Shavazi NM, Lim MV, Allanazarov AB, Atayeva MS, Karjavova GA, Ibragimova MF, Gaibullaev ZhSh. Evaluation of the effectiveness of desloratadine in the treatment of acute obstructive bronchitis on the background of atopic dermatitis. ***Achievements of science and education.*** 2020; 14(68): 76-78. Russian (Шавази Н.М., Лим М.В., Алланазаров А.Б., Атаева М.С., Карджавова Г.А., Ибрагимова М.Ф., Гайбуллаев Ж.Ш. Оценка эффективности дезлоратадина в лечении острых обструктивных бронхитов на фоне атопического дерматита //Достижения науки и образования. 2020. Т. 14, № 68. С. 76-78.)
13. Sokolova TV, Gladko BB, Davidenko MS. Comorbidity of pathology in atopic dermatitis as a factor in the formation of polypragmasia. ***Bulletin of the Medical Institute of Continuing Education.*** 2021; 1(4): 19. Russian (Соколова Т.В., Гладько В.В., Давиденко М.С. Коморбидность патологии при атопическом дерматите как фактор формирования полипрагмазии //Вестник медицинского института непрерывного образования. 2021. Т. 1, № 4. С. 19.)
14. Balabolkin II, Bulgakova VA, Eliseeva TI. Atopic dermatitis in children: immunologic aspects of pathogenesis and therapy. ***Pediatria n.a. GN. Speransky.*** 2017; 96(2): 128-135. Russian (Балаболкин И.И., Булгакова В.А., Елисеева Т.И. Атопический дерматит у детей: иммунологические аспекты патогенеза и терапии //Педиатрия. Журнал им. Г.Н. Сперанского. 2017. Т. 96, № 2. С. 128-135.)
15. Tokura Y, Hayano S. Subtypes of atopic dermatitis: From phenotype to endotype. ***Allergology International.*** 2022; 71(1): 14-24. DOI: 10.1016/j.alit.2021.07.003
16. Mokronosova MA, Glushakova AM, Smolnikova EV, Chernov IYu. Hypersensitivity to fungi of the genus Malassezia in patients with atopic dermatitis. ***Russian Allergological Journal.*** 2008; 2: 28-31. Russian (Мокроносова М.А., Глушакова А.М., Смольникова Е.В., Чернов И.Ю. Гиперчувствительность к грибам рода Malassezia у больных атопическим дерматитом //Российский аллергологический журнал. 2008. № 2. С. 28-31.)
17. Sokolova TV, Mokronosova MA, Klivitskaya NA. Features of the course of atopic dermatitis associated with sensitization to lipophilic yeast of the genus Malassezia and yeast-like fungi of the genus Candida. ***Modern problems of dermatovenerology, immunology and medical cosmetology.*** 2010; 9(2): 34-38. Russian (Соколова Т.В, Мокроносова М.А., Кливитская Н.А. Особенности течения атопического дерматита, ассоциированного с сенсибилизацией к

липофильным дрожжам рода Malassezia и дрожжеподобным грибам рода Candida //Современные проблемы дерматовенерологии, иммунологии и врачебной косметологии. 2010. Т. 9, № 2. С. 34-38.)

18. Furue M, Chiba T, Tsujii G, Ulzii D, Kido-Nakahara M, Nakahara T, Kadono T. Atopic dermatitis: immune deviation, barrier dysfunction, IgE autoreactivity and new therapies. ***Allergology International.*** 2017; 66(3): 398-403. DOI: 10.1016/j.alit.2016.12.002

КОРРЕСПОНДЕНЦИЮ АДРЕСОВАТЬ:
КАФАРОВА Александра Игоревна
432017, г. Ульяновск, ул. Льва Толстого, д. 42, ФГБОУ ВО УлГУ
E-mail: Kafarova_Aleksandra@mail.ru

ИНФОРМАЦИЯ ОБ АВТОРАХ	INFORMATION ABOUT AUTHORS
СОКОЛОВА Татьяна Вениаминовна, доктор медицинских наук, профессор кафедры кожных и венерических болезней с курсом косметологии Медицинского института непрерывного образования, ФГБОУ ВО РОСБИОТЕХ, г. Москва, Россия. E-mail: stv_morf2005@mail.ru ORCID: 0000-0002-5450-4218	SOKOLOVA Tatyana Veniaminovna, doctor of medical sciences, professor of the department of skin and venereal diseases with a cosmetology course of the Medical Institute of Continuing Education, ROSBIOTEKH, Moscow, Russia. E-mail: stv_morf2005@mail.ru ORCID: 0000-0002-5450-4218
КАФАРОВА Александра Игоревна, аспирант кафедры педиатрии медицинского факультета им. Т.З. Биктимирова Института медицины, экологии и физической культуры, ФГБОУ ВО УлГУ, г. Ульяновск, Россия. E-mail: Kafarova_Aleksandra@mail.ru ORCID: 0000-0002-2424-3424	KAFAROVA Alexandra Igorevna, postgraduate student, department of pediatrics, faculty of medicine named after T.Z. Biktimirov Institute of medicine, ecology and physical education, Ulyanovsk State University, Ulyanovsk, Russia. E-mail: Kafarova_Aleksandra@mail.ru ORCID: 0000-0002-2424-3424
СОЛОВЬЕВА Ирина Леонидовна, доктор мед. наук, профессор кафедры педиатрии медицинского факультета им. Т.З. Биктимирова Института медицины, экологии и физической культуры, ФГБОУ ВО УлГУ, г. Ульяновск, Россия. E-mail: irsol126@mail.ru ORCID: 0000-0001-8766-7606	SOLOVIEVA Irina Leonidovna, doctor of medical sciences, professor of the department of pediatrics, faculty of medicine named after T.Z. Biktimirov Institute of medicine, ecology and physical education, Ulyanovsk State University, Ulyanovsk, Russia. E-mail: irsol126@mail.ru ORCID: 0000-0001-8766-7606
ПАНЧЕНКО Лариса Андреевна, канд. техн. наук, доцент кафедры биоинженерии биологического факультета МГУ им. М.В. Ломоносова, г. Москва, Россия. E-mail: larandr@mail.ru	PANCHENKO Larisa Andreevna, candidate of technical sciences, docent, department of bioengineering, faculty of biology, Lomonosov Moscow State University M.V. Lomonosov, Moscow, Russia. E-mail: larandr@mail.ru
СМИРНОВА Виктория Алексеевна, студент медицинского факультета им. Т.З. Биктимирова Института медицины, экологии и физической культуры, ФГБОУ ВО УлГУ, г. Ульяновск, Россия. E-mail: Smirnova_viktoria1802@mail.ru ORCID: 0000-0001-9194-6982	SMIRNOVA Victoria Alekseevna, student of the medical faculty named after T.Z. Biktimirov Institute of medicine, ecology and physical education, Ulyanovsk State University, Ulyanovsk, Russia. E-mail: Smirnova_viktoria1802@mail.ru ORCID: 0000-0001-9194-6982

Статья поступила в редакцию *3.04.2023 г.*

Мурзин А.В., Мелкозерова О.А., Дерябина Е.Г.
Уральский научно-исследовательский институт охраны материнства и младенчества, г. Екатеринбург, Россия

ГЕСТАЦИОННЫЙ САХАРНЫЙ ДИАБЕТ ПОСЛЕ ВРТ И ПРИ СПОНТАННОЙ БЕРЕМЕННОСТИ: ИМЕЕТ ЛИ ЗНАЧЕНИЕ СПОСОБ ЗАЧАТИЯ В РЕАЛИЗАЦИИ АКУШЕРСКИХ И ПЕРИНАТАЛЬНЫХ ОСЛОЖНЕНИЙ?

Недавние исследования показали, что беременность, наступившая в результате применения вспомогательных репродуктивных технологий (ВРТ), связана с повышенным риском развития гестационного сахарного диабета (ГСД). В то же время, ГСД является независимым фактором риска ряда акушерских и перинатальных осложнений. Имеет ли значение способ зачатия в реализации синергии факторов риска ВРТ и ГСД?

Цель исследования – изучить роль вспомогательных репродуктивных технологий в развитии акушерских и перинатальных осложнений у пациенток с гестационным сахарным диабетом.

Материал и методы. Проведено обсервационное одноцентровое ретроспективное когортное сплошное исследование, основную группу (n = 41) составили пациентки с беременностью, наступившей в результате применения ВРТ, осложнившейся развитием ГСД. В группу сравнения (n = 35) вошли пациентки со спонтанно наступившей беременностью, осложнившейся развитием ГСД. Проведен анализ соматического и гинекологического анамнеза, репродуктивной функции, а также проанализированы перинатальные осложнения и исходы беременности в группах исследования.

Результаты. Пациентки с беременностью, наступившей после ВРТ и осложнившейся ГСД, были значимо старше, чем пациентки со спонтанно наступившей беременностью, осложненной ГСД (37 [34; 40] лет против 27 [24; 36] лет); p = 0,00), их акушерско-гинекологический анамнез значимо чаще был отягощенным (95,1 % (39/41) против 45,7 % (16/35); p = 0,000), они чаще страдали гипотиреозом (OR 5,325; 1,080-26,241; p = 0,031) и хроническими болезнями мочевыделительной системы (OR 21,760; 2,704–175,09; p = 0,000). Пролонгированное применение препаратов прогестерона до сроков свыше 22 недель беременности (OR 11,917; 4,038–35,168; p = 0,000) статистически значимо ассоциируется с рисками формирования ГСД у пациенток после ВРТ. Беременность, наступившая в результате ВРТ и протекающая на фоне ГСД значимо чаще, чем спонтанно наступившая беременность с ГСД, осложнялась развитием умеренной преэклампсии (OR 4,641; 0,930–23,158; p=0,055), перманентной угрозой прерывания беременности (OR 3,529; 1,350–9,228; p = 0,009), формированием макросомии плода (OR 3,911; 0,994–15,397; p = 0,041), и значимо чаще завершалась родоразрешением способом операции кесарево сечение (63,8 % (28/41) против 28,6 % (10/35); p = 0,001).

Выводы. Увеличение частоты ГСД среди пациенток, беременность которых наступила в результате ВРТ, ассоциируется с более поздним репродуктивным возрастом, изначально отягощенным акушерским анамнезом и соматической патологией на момент вступления в протоколы ВРТ, а также длительной гормональной поддержкой беременности после применения ВРТ начиная с ранних сроков беременности.

Ключевые слова: вспомогательные репродуктивные технологии; беременность высокого риска; осложнения беременности; исходы беременности; гестационный сахарный диабет

Murzin A.V., Melkozerova O.A., Deryabina E.G.
Ural Research Institute for Maternal and Child Care, Ekaterinburg, Russia

GESTATIONAL DIABETES MELLITUS AFTER ART AND IN SPONTANEOUS PREGNANCY: DOES THE METHOD OF CONCEPTION MATTER IN THE IMPLEMENTATION OF OBSTETRIC AND PERINATAL COMPLICATIONS?

Recent studies have shown that pregnancy resulting from the use of assisted reproductive technologies (ART) is associated with an increased risk of developing gestational diabetes mellitus (GDM). At the same time, GDM is an independent risk factor for a number of obstetric and perinatal complications. Does the method of conception matter in realizing the synergy of ART and GDM risk factors?

Purpose of the study – to study the role of assisted reproductive technologies in the development of obstetric and perinatal complications in patients with gestational diabetes mellitus.

Material and methods. An observational single-center retrospective cohort continuous study was carried out, the main group (n = 41) consisted of patients with pregnancy resulting from the use of ART, complicated by the development of GDM. The comparison group (n = 35) included patients with spontaneous pregnancy complicated by the development of GDM. The analysis of somatic and gynecological anamnesis, reproductive function was carried out, as well as perinatal complications and pregnancy outcomes in the study groups were analyzed.

Информация для цитирования: doi 10.24412/2686-7338-2023-2-42-49 EDN YMZYII

Мурзин А.В., Мелкозерова О.А., Дерябина Е.Г. ГЕСТАЦИОННЫЙ САХАРНЫЙ ДИАБЕТ ПОСЛЕ ВРТ И ПРИ СПОНТАННОЙ БЕРЕМЕННОСТИ: ИМЕЕТ ЛИ ЗНАЧЕНИЕ СПОСОБ ЗАЧАТИЯ В РЕАЛИЗАЦИИ АКУШЕРСКИХ И ПЕРИНАТАЛЬНЫХ ОСЛОЖНЕНИЙ? //Мать и Дитя в Кузбассе. 2023. №2(93). С. 42-49.

Results. Patients with post-ART pregnancies complicated by GDM were significantly older than those with spontaneous pregnancies complicated by GDM (37 [34;40] years versus 27 [24;36] years); p = 0.00), their obstetric-gynecological history was significantly more often burdened (95.1 % (39/41) vs 45.7 % (16/35); p=0.000), they more often suffered from hypothyroidism (OR 5.325; 1.080–26.241; p = 0.031) and chronic diseases of the urinary system (OR 21.760; 2.704–175.09; p = 0.000). Prolonged use of progesterone preparations beyond 22 weeks of gestation (OR 11.917; 4.038–35.168; p = 0.000) is statistically significantly associated with the risk of GDM in patients after ART. Pregnancy resulting from ART and proceeding against the background of GDM significantly more often than spontaneous pregnancy with GDM was complicated by the development of moderate preeclampsia (OR 4.641; 0.930-23.158; p = 0.055), permanent threat of abortion (OR 3.529; 1.350–9.228 ; p = 0.009), the formation of fetal macrosomia (OR 3.911; 0.994–15.397; p = 0.041) and significantly more often ended with delivery by caesarean section (63.8 % (28/41) vs 28.6 % (10/35); p = 0.001).

Conclusions. The increase in the incidence of GDM among patients whose pregnancy occurred as a result of ART is associated with a later reproductive age, initially aggravated obstetric anamnesis and somatic pathology at the time of entry into the ART protocols, as well as long-term hormonal support of pregnancy after the use of ART from early pregnancy.

Key words: assisted reproductive technologies; pregnancy high-risk; pregnancy complications; pregnancy outcome; gestational diabetes mellitus

В последние десятилетия во всем мире прогрессивно увеличивается число беременностей, наступивших в результате применения программ вспомогательных репродуктивных технологий ВРТ [1]. Несмотря на значительные успехи в разработке новых препаратов и протоколов контролируемой овариальной стимуляции, инновационные достижения в области эмбриологии и генетики, данные многочисленных исследований свидетельствуют о том, что беременность, наступившая в результате применения ВРТ, сопровождается более высоким риском акушерских и перинатальных осложнений [2-4]. Одним из наиболее частых и серьезных осложнений беременности является гестационный сахарный диабет (ГСД) [5, 6].

Исследование, проведенное Szymanska M, Horosz E, et al., показало, что материнские и перинатальные исходы беременности после ВРТ, осложнившейся развитием ГСД, были значимо хуже, чем у пациенток со спонтанно наступившей беременностью [7].

Распространенность ГСД колеблется от 1 % до 14 % всех беременностей [8]. В последние годы отмечается колоссальный рост распространенности ГСД, которая достигает по некоторым данным 40 % [9]. ГСД связан с повышенным риском акушерских и перинатальных осложнений, как со стороны матери (преэклампсия, преждевременные роды, кесарево сечение), так и плода и новорожденного (макросомия, дистоция плечевого пояса, родовые травмы, респираторный дистресс-синдром, гипогликемия и желтуха) [8, 9].

Важно понимать факторы риска ГСД, чтобы обеспечить своевременную диагностику и надлежащее лечение. Наиболее важными факторами риска являются: семейный анамнез сахарного диабета, поздний репродуктивный возраст матери, ожирение, высокий паритет родов, отягощенный акушерский анамнез [10].

По данным ряда систематических обзоров и мета-анализа 2019 г. [11-13] доказано, что ВРТ является независимым фактором риска развития ГСД. Это может быть обусловлено рядом факторов, а именно: этиологией бесплодия, используемыми препаратами для индукции овуляции и поддержки лютеиновой фазы, изменениями гормональной среды вследствие повышения уровня гормонов после индукции овуляции и на ранних сроках беременности и наличием процедур ЭКО/ИКСИ [11, 12].

По данным Ashrafi et al. [13] показано, что факторами риска развития ГСД после ВРТ являются: возраст, индекс массы тела, протокол ВРТ и использование прогестерона во время беременности.

Чтобы расширить знания в этой области крайне важно определить связанные с беременностью комбинированные риски акушерских и перинатальных осложнений у пациенток с беременностью после ВРТ, осложненной ГСД.

Цель исследования – изучить роль вспомогательных репродуктивных технологий в развитии акушерских и перинатальных осложнений у пациенток с гестационным сахарным диабетом.

МАТЕРИАЛЫ И МЕТОДЫ

Проведено обсервационное одноцентровое ретроспективное когортное сплошное исследование 76 беременных пациенток, которые были разделены на две группы.

Основную группу составила 41 пациентка с осложненной ГСД беременностью, наступившей в результате применения ВРТ. Группу сравнения составили 35 пациенток с осложненной ГСД беременностью, наступившей спонтанно. Всем пациенткам, включенным в исследование, было выполнено общеклиническое обследование, исследование углеводного обмена. Женщины были консультированы по соблюдению диетотерапии при ГСД согласно действующим клиническим рекомендациям [14]. Проведен анализ соматического и гинекологического анамнеза, репродуктивной функции, а также проанализированы перинатальные осложнения и исходы беременности в группах исследования.

Клинические методы диагностики включали, помимо обследования беременной согласно Приказу Минздрава России от 20.10.2020 № 1130н, осмотр врача эндокринолога, вычисление индекса массы тела (ИМТ), оценку риска развития ГСД. Для оценки степени ожирения использовали критерии Всемирной организации здравоохранения и прегравидарный ИМТ, рассчитанный по формуле Кетле = (масса тела до беременности, кг) / (рост, м^2) [15].

С целью обследования всем пациенткам определяли концентрацию глюкозы в венозной плазме

биохимическим методом с помощью унифицированных тест-систем производства Cormay, Axis на биохимическом анализаторе «Sapphire 400», в сроке 24-28 недель проводился пероральный глюкозо-толерантный тест (ПГТТ) по стандартной методике.

Критериями не включения явились наличие у женщины прегестационного сахарного диабета, прием препаратов, повышающих уровень гликемии, наличие острого заболевания. Пациентки, получающие инсулинотерапию по поводу ГСД, не были включены в исследование.

Диагноз ГСД устанавливали по критериям HAPO (значения гликемии натощак более 5,1 ммоль/л, или после проведения ПГТТ через 1 час после нагрузки более 10,0 ммоль/л и через 2 часа более 8,5 ммоль/л) [14].

Статистический анализ фактического материала был выполнен с использованием методов параметрической и непараметрической статистики при помощи пакетов прикладных программ «Microsoft Excel» (2010), «StatSoftStatistica 10.0», SPSS Statistics версия 22.0. Данные в тексте и таблицах для выборок с нормальным распределением представлены в виде M ± σ, где M – среднее, σ – стандартное отклонение; для выборок с распределением, отличающимся от нормального, – в виде Me [25; 75], где Me – медиана, цифры в скобках – 25-й и 75-й процентили [16].

РЕЗУЛЬТАТЫ И ОБСУЖДЕНИЕ

Пациентки с беременностью, наступившей после ВРТ и осложнившейся ГСД, были значимо старше, чем пациентки со спонтанно наступившей беременностью, осложненной ГСД (37 [34; 40] лет против 27 [24; 36] лет); p = 0,00) (табл. 1).

Медиана массы тела и роста пациенток исследуемых групп значимо не различалась (p > 0,05). ИМТ до беременности и прибавка массы тела во время беременности были сопоставимы в группах наблюдения (табл. 1).

При анализе акушерского анамнеза и паритета пациенток групп наблюдения было выявлено, что пациентки основной группы статистически значимо чаще, чем пациентки группы сравнения, были повторно беременными первородящими женщинами (39 % (16/41) против 11,4 % (4/35), p = 0,006), в анамнезе которых преобладали неразвивающаяся беременность (22 % (9/41) против 0 % (0/35), p = 0,03) и эктопическая беременность (17,1 % (7/41) против 0 % (0/35), p = 0,013). Частота срочных самостоятельных родов в анамнезе в основной группе встречалась значимо реже – в 24,4 % (10/41), тогда как в группе сравнения 51,4 % (18/35), p = 0,015 (табл. 2).

При анализе соматического анамнеза установлено, что пациентки, беременность которых наступила в результате ВРТ и осложнилась ГСД, значимо чаще, чем пациентки со спонтанно наступившей беременностью, осложнённой ГСД, страдали гипотиреозом (24,4 % (10/41) против 5,7 % (2/35), p = 0,031). Известно, что гипотиреоз может являться отдельным фактором ановуляции и играть роль в реализации эндокринной формы бесплодия. В то же время, как свидетельствуют результаты недавних исследований, пациентки со сниженной активностью щитовидной железы могут быть подвержены более высокому риску развития гестационного сахарного диабета [17, 18].

Важно отметить, что у пациенток основной группы значимо чаще наблюдались заболевания мочевыделительной системы, чем у пациенток группы сравнения (39 % (16/41) против 2,9 % (1/35), p = 0,000), что может создавать дополнительные риски акушерских и перинатальных осложнений. Пациентки были сопоставимы по частоте встречаемости хронических заболеваний других органов и систем в группах наблюдения p > 0,05 (табл. 3).

Полученные результаты, представленные в таблице 3, подтверждают известные данные о наличии множественных сердечно-сосудистых факторов риска у пациенток с ГСД [19, 20].

Медиана срока постановки диагноза ГСД в группах наблюдения не имела значимых различий и составила 13 [9; 19] недель в основной группе и 14 [9; 26] недель в группе сравнения. Более позднее выявление углеводных нарушений у некоторых пациенток связано с их отказом от проведения ПГТТ или с отсутствием возможности проведения теста в рекомендуемые сроки. Подавляющему большинству пациенток сравниваемых групп диагноз ГСД был поставлен по данным результата анализа уровня глюкозы венозной плазмы натощак.

Таблица 1
Клиническая характеристика групп наблюдения, Me [25;75]
Table 1
Clinical characteristics of observation groups, Me [25;75]

Показатели	Основная группа (n = 41)	Группа сравнения (n = 35)	p
Возраст, лет	37 [34; 40]	27 [24; 36]	0,00
Масса тела, кг	81 [70,9; 87]	79 [67,7; 90,9]	NS
Рост, см	165 [163; 167]	164 [158,5; 166]	NS
ИМТ, кг/м^2	30,3 [26,0; 32,3]	29,3 [25,6; 32,7]	NS
Прибавка массы тела за беременность, кг	11 [6,5; 13,65]	11,3 [7; 14,1]	NS

Примечание: n – количество случаев; p – уровень значимости
Note: n – the number of cases; p – the level of significance

Медиана уровня глюкозы венозной плазмы на последней неделе перед родоразрешением и на момент родоразрешения значимо не различалась в группах наблюдения и регистрировалась соответственно на уровне 5,11 [4,85; 5,3] ммоль/л и 4,8 [4,5; 5,1] ммоль/л в основной группе и 5,1 [4,9; 5,4] ммоль/л и 4,7 [4,4; 5,0] ммоль/л в группе сравнения.

Женщины, беременность которых наступила в результате ВРТ, входят в группу высокого риска возникновения гестационных осложнений, в том числе имеют повышенный риск развития преждевременных родов и истмико-цервикальной недостаточности (ИЦН) [2, 21]. Для снижения риска данных осложнений в соответствии с клиническими рекомендациями показано проведение гормональной поддержки препаратами прогестерона [22]. В то же время, по данным литературы, применение препаратов прогестерона может быть ассоциировано с риском развития углеводных нарушений во время беременности [23].

В нашем исследовании пациентки основной группы значимо чаще, чем пациентки группы сравнения, получали препараты прогестерона в пролонгирован-

Таблица 2
Акушерский анамнез у пациенток исследуемых групп, (абс., %)
Table 2
Obstetric anamnesis in patients of the studied groups, (abs., %)

Акушерский анамнез	Основная группа (n = 41)		Группа сравнения (n = 35)		*p*
	абс.	%	абс.	%	
ОАА	39	95,1	16	45,7	**0,000**
Беременности в анамнезе	31	75,6	24	68,6	NS
Роды в анамнезе	15	36,6	20	57,1	NS
Срочные самостоятельные роды	10	24,4	18	51,4	**0,015**
Срочные оперативные роды	4	9,8	1	2,9	NS
Преждевременные самостоятельные роды	0	0	1	2,9	NS
Преждевременные оперативные роды	1	2,4	0	0	NS
Медицинский аборт	9	22	11	31,4	NS
Неразвивающаяся беременность	9	22	0	0	**0,03**
Самопроизвольный выкидыш до 12 нед.	8	19,5	2	5,7	NS
Самопроизвольный выкидыш после 12 нед.	3	7,3	0	0	NS
Эктопическая беременность	7	17,1	0	0	**0,013**

Примечание: n – количество случаев, p – уровень значимости
Note: n – the number of cases; p – the level of significance

Таблица 3
Структура сопутствующих экстрагенитальных заболеваний у пациенток групп наблюдения (абс., %)
Table 3
The structure of concomitant extragenital diseases in patients of observation groups, (abs., %)

Группа заболеваний (код МКБ–10)	Основная группа (n = 41)		Группа сравнения (n = 35)		χ^2	p	OR	95% CI	
	n	%	n	%					
Гипертензивные расстройства до беременности	9	22	4	11,4	1,474	NS	2,180	0,608	7,817
Заболевания эндокринной системы (E00-E90), не включая гипотиреоз и ожирение	13	31,7	6	17,1	2,136	NS	2,244	0,749	6,727
Гипотиреоз (**E03**)	10	24,4	2	5,7	4,953	**0,031**	5,323	1,080	26,241
Ожирение и другие виды избыточного питания (E65-E68)	16	39	7	20	3,238	0,072	2,560	0,906	7,236
Болезни глаза и его придаточного аппарата (H00-H59)	10	24,4	5	14,3	1,217	NS	1,935	0,592	6,331
Заболевания сердечно–сосудистой системы (I00-I99), в том числе гипертензивные расстройства	16	39	12	34,3	0,182	NS	1,227	0,480	3,136
Заболевания органов дыхания (J00-J99)	2	4,9	1	2,9	0,203	NS	1,744	0,151	20,087
Заболевания желудочно-кишечного тракта (K00-K93)	11	26,8	9	25,7	0,012	NS	1,059	0,380	2,954
Заболевания костно-мышечной системы и соединительной ткани (M00-M99)	3	7,3	0	0	2,666	NS	1,079	0,990	1,176
Заболевания мочевыводящей системы (N00-N99)	16	39	1	2,9	14,223	**0,000**	21,760	2,704	175,09

Примечание: n – количество случаев, χ^2 – критерий хи-квадрат, p – уровень значимости, OR – отношение шансов, 95% CI – доверительный интервал
Note: n – number of cases, χ^2 – chi-square test, p – significance level, OR – odds ratio, 95% CI – confidence interval

ном режиме до срока 34 недель беременности: 73,2 % (30/41) против 25,7 % (9/35), p < 0,05. Наиболее часто у пациенток групп наблюдения применялся микронизированный прогестерон. В основной группе микронизированный прогестерон применялся у пациенток в 3,1 раза чаще, чем в группе сравнения, p < 0,05. Таким образом, пациентки после ВРТ имеют значимо более высокий риск потребности в пролонгированном применении препаратов прогестерона до сроков более 22 недель беременности (OR 7,879; 95% CI 2,825-21,972; p = 0,000) в связи с повышенными рисками преждевременных родов и ИЦН у данных пациенток [2, 7]. В то же время, по данным отечественных и зарубежных исследований [11, 23], потребность в пролонгированном приеме препаратов прогестерона у пациенток после ВРТ может являться самостоятельным фактором риска развития ГСД.

При анализе осложнений беременности установлено, что у обследованных пациенток основной группы значимо чаще, чем в группе сравнения, встречались умеренная преэклампсия (OR 4,641; 0,930-23,158; p = 0,045) и перманентная угроза прерывания беременности (OR 3,529; 1,350-9,228; p = 0,009). Таким образом, факт применения ВРТ у пациенток, беременность которых в дальнейшем осложнилась развитием ГСД, синергетически повышает риски некоторых больших акушерских синдромов по сравнению со спонтанно наступившей беременностью, осложненной ГСД.

С другой стороны, по данным мета-анализов и систематических обзоров было доказано, что ВРТ представляет собой независимый фактор риска развития ГСД, что в ещё большей степени указывает на риски реализации перинатальной патологии при сочетании данных факторов. Так, известно, что риски макросомии плода значимо возрастают при ГСД [24, 25]. В то же время, в нашем исследовании установлено, что крупный плод при рождении регистрировался значимо чаще у пациенток, беременность которых наступила в результате ВРТ (OR 3,911; 0,994-15,397; p = 0,041) (табл. 4).

Средний срок родоразрешения у пациенток в группах наблюдения статистически не различался и составил 38,89 ± 2,69 недель у пациенток основной группы и 39,42 ± 1,17 недель у группы сравнения (p > 0,05). В целом, в обеих группах наблюдения (n = 76) беременность завершилась преждевременными родами у 11 пациенток (14,47 %), срочными – у 68 (89,47 %), без значимых межгрупповых различий. Что касается способа родоразрешения, следует отметить, что в основной группе наблюдения значимо чаще пациентки были родоразрешены способом операции кесарево сечение (61 % (25/41) против 20 % (7/35) в группе сравнения, p < 0,05), тогда как срочные роды через естественные родовые пути, напротив, значимо чаще отмечались в группе сравнения (71,4 % (25/35) против 26,8 % (11/41), p < 0,05) (табл. 5). При этом течение родового акта, в том числе продолжительность родов (394 ± 241 мин в основной группе против 350 ± 261 мин в группе сравнения), продолжительность безводного промежутка (400 ± 309 мин в основной группе против 337 ± 342 мин в группе сравнения) и средний объем кровопотери в родах (509 ± 272 мл в основной группе против 382 ± 328 мл в группе сравнения) значимо не различались в группах наблюдения, p > 0,05.

Способом операции кесарево сечения были родоразрешены 68,3 % (28/41) пациенток основной

Таблица 4
Акушерские осложнения у обследованных пациенток, (абс. %)
Table 4
Obstetric complications in the examined patients, (abs.%)

Перинатальные осложнения	Основная группа (n = 41)		Группа сравнения (n = 35)		OR	95% CI		p
	абс.	%	абс.	%				
Умеренная преэклампсия	9	22	2	5,7	4,641	0,930	23,158	**0,055**
Тяжелая преэклампсия	8	19,5	4	11,4	1,879	0,514	6,870	NS
Плод маловесный для гестационного возраста	2	4,88	1	2,9	1,744	0,151	20,087	NS
Задержка роста плода+НМПК	3	7,3	1	2,9	2,684	0,266	27,041	NS
НМПК IA	0	0	7	20	0,800	0,678	0,944	NS
НМПК IБ	6	14,63	1	2,86	1,107	0,666	50,998	NS
Крупный плод	11	26,8	3	8,6	3,911	0,994	15,397	**0,041**
ИЦН	3	7,32	0	0	1,079	0,990	1,176	NS
Акушерский пессарий	3	7,32	0	0	1,079	0,990	1,176	NS
Угроза прерывания беременности	24	58,5	10	28,6	3,529	1,350	9,228	**0,009**
Угроза в **I** триместра	14	34,1	3	8,6	5,531	1,437	21,293	**0,008**
Угроза в II триместра	12	29,3	7	20,0	1,655	0,569	4,811	NS
Угроза в **III** триместре	6	14,6	0	0	1,171	1,032	1,330	**0,028**
Маловодие	4	9,8	2	5,7	1,784	0,307	10,379	NS
Многоводие	6	14,6	5	14,3	1,029	0,285	3,711	NS

Примечание: n – количество случаев, p – уровень значимости, OR – отношение шансов, CI – доверительный интервал
Note: n – the number of cases, p – the significance level, OR – the odds ratio, CI – the confidence interval

группы против 28,6 % (10/35) пациенток группы сравнения, p < 0,05. Неотложное и экстренное кесарево сечение было проведено в исследуемых группах с одинаковой частотой (p > 0,05), тогда как плановое кесарево сечение значимо чаще было выполнено в основной группе 46,3 % (19/41) против 8,6 % (4/35) в группе сравнения, p < 0,05 (табл. 5).

Показания для планового абдоминального родоразрешения были сформулированы комплексно. Наиболее частым показанием к плановому абдоминальному родоразрешению послужило отсутствие биологической готовности организма к родам в сроке доношенной беременности 26,8 % (11/41) случаев, что статистически значимо чаще, чем у пациенток группы сравнения в 2,9 % (1/35), p < 0,05. Сочетание других перинатальных осложнений в исследуемых группах было сопоставимо, p > 0,05. Показаниями к неотложному кесареву сечению у пациенток в группах наблюдения явились тяжелая преэклампсия, слабость родовой деятельности, либо сочетание осложнений течения беременности и родового акта без значимых межгрупповых различий, p > 0,05. Показаниями для экстренного абдоминального родоразрешения послужили дистресс плода в родах и преждевременная отслойка плаценты, p > 0,05.

Осложнения родового акта в исследуемых группах встречались с одинаковой частотой, p > 0,05 (табл. 6).

В нашем исследовании антропометрические данные и средняя оценка по шкале Апгар новорожденных в группах наблюдения не имели значимых различий. Медиана массы тела новорождённых в основной группе составила 3430 (3070÷3930) г, в группе сравнения – 3470 (3235÷3790) г, p > 0,05. Средняя оценка по шкале Апгар у новорожденных на первой минуте в основной группе составила 6,7 ± 1,0 против группы сравнения – 6,6 ± 0,6 (p > 0,05). На пятой минуте оценки по шкале Апгар также значимо не различались – в основной группе 7,7 ± 1,0, в группе сравнения 7,7 ± 0,4, p > 0,05.

ЗАКЛЮЧЕНИЕ

В проведенном исследовании было установлено, что риск развития ГСД после применения программ

Таблица 5
Исходы беременности у пациенток сравниваемых групп, (абс., %)
Table 5
Outcomes of pregnancy in patients of the compared groups, (abs., %)

Исходы беременности	Основная группа (n = 41)	Группа сравнения (n = 35)	p
Преждевременные роды	5/41 (12,2 %)	6/35 (17,1 %)	NS
Срочные роды	36/41 (87,8 %)	32/35 (91,4 %)	NS
Срочные самостоятельные роды	11/41 (26,8 %)	25/35 (71,4 %)	**0,000**
Срочное кесарево сечение	25/41 (61 %)	7/35 (20 %)	**0,000**
Средний срок родоразрешения, нед.	38,89 ± 2,69	39,42 ± 1,17	NS
Продолжительность родов (мин)	394 ± 241	350 ± 261	NS
Продолжительность безводного промежутка (мин)	400 ± 309	337 ± 342	NS
Кровопотеря в родах (мл)	509 ± 272	382 ± 328	0,069
Родовозбуждение способом амниотомии	2/41 (4,9%)	3/35 (8,6%)	NS
Кесарево сечение:	28/41 (68,3 %)	10/35 (28,6 %)	**0,001**
из них **плановое**	19/41 (46,3 %)	3/35 (8,6 %)	**0,000**
неотложное	9/41 (22,0 %)	4/35 (11,4 %)	
экстренное	0/41 (0 %)	3/35 (8,6 %)	
Оперативные влагалищные роды	1/41 (2,4 %)	0/35 (0 %)	NS

Примечание: n – количество случаев, p – уровень значимости
Note: n – the number of cases, p – the level of significance

Таблица 6
Осложнения родового акта у обследованных пациенток, (абс., %)
Table 6 – Complications of childbirth in the examined patients, (abs., %)

Перинатальные осложнения	Основная группа (n = 41)		Группа сравнения (n = 35)		*p*
	абс.	%	абс.	%	
Патологический прелиминарный период	1	2,4	0	0	NS
Первичная слабость родовой деятельности	0	0	1	2,9	NS
Вторичная слабость родовой деятельности	0	0	0	0	NS
Слабость потуг	1	2,4	0	0	NS
Дистресс плода	3	7,3	2	5,7	NS
Отслойка плаценты	0	0	1	2,9	NS
Хроническая гипоксия плода	8	19,5	2	5,7	NS
Послеродовое кровотечение	8	19,5	2	5,7	NS

ВРТ значимо возрастает у пациенток позднего репродуктивного возраста с отягощенным акушерским анамнезом, страдающих сопутствующей эндокринной патологией, в том числе гипотиреозом, ожирением, и заболеваниями мочевыделительной системы. Пролонгированный прием препаратов прогестерона до сроков более 22 недель беременности у пациенток после ВРТ является независимым фактором риска развития ГСД при настоящей беременности. Беременность после применения программ ВРТ, осложнившаяся ГСД, имеет повышенный риск развития преэклампсии, угрозы прерывания беременности, макросомии плода и абдоминального родоразрешения в дальнейшем.

Раннее выявление факторов риска развития ГСД и нарушений углеводно-жирового обмена и их своевременная коррекция будут способствовать снижению рисков акушерских и перинатальных осложнений у женщин после применения программ ВРТ.

Информация о финансировании и конфликте интересов

Исследование не имело спонсорской поддержки.

Авторы декларируют отсутствие явных и потенциальных конфликтов интересов, связанных с публикацией настоящей статьи.

ЛИТЕРАТУРА / REFERENCES:

1. Korsak VS, Smirnova AA, Shurygina OV. ART Register of RAHR, 2020. ***Russian Journal of Human Reproduction.*** 2022; 28(6): 12-27. Russian (Корсак В.С., Смирнова А.А., Шурыгина О.В. Регистр ВРТ Общероссийской общественной организации «Российская Ассоциация Репродукции Человека». Отчет за 2020 год //Проблемы репродукции. 2022. Т. 28, № 6. С. 12-27.) doi: 10.17116/repro20222806112
2. Iakashvili SN. The course of pregnancy and delivery was the result of in vitro fertilization and embryo transfer. ***Modern problems of science and education***. 2017; 3. Russian (Иакашвили С.Н. Особенности течения и исход одноплодной беременности, наступившей после экстракорпорального оплодотворения и переноса эмбриона, в зависимости от фактора бесплодия //***Современные проблемы науки и образования***. 2017. № 3.) doi: 10.17513/spno.26486
3. Koos BJ, Gornbein JA. Early pregnancy metabolites predict gestational diabetes mellitus: implications for fetal programming. ***Am J Obstet Gynecol***. 2021; 224(2): 215.e1-215.e7. doi: 10.1016/j.ajog.2020.07.050
4. Bergh C, Wennerholm UB. Long-term health of children conceived after assisted reproductive technology. ***Upsala Journal of Medical Sciences.*** 2020; 125(2): 152-157. doi: 10.1080/03009734.2020.1729904
5. Maroufizadeh S, Navid B, Alizadeh A, Amini P, Almasi-Hashiani A, Mohammadi M. Risk of gestational diabetes mellitus following assisted reproductive technology: systematic review and meta-analysis of 59 cohort studies. ***The Journal of Maternal-Fetal & Neonatal Medicine.*** 2021; 34(16): 2731-2740. doi: 10.1080/14767058.2019.1670790
6. Wei W, He Y, Wang X, Tan G, Zhou F, Zheng G, et al. Gestational Diabetes Mellitus: The Genetic Susceptibility Behind the Disease. ***Horm Metab Res.*** 2021; 53(8): 489-498. doi: 10.1055/a-1546-1652
7. Szymanska M, Horosz E, Szymusik I, Bomba-Opon D, Wielgos M. Gestational diabetes in IVF and spontaneous pregnancies. ***Neuro Endocrinol Lett.*** 2011; 32(6): 885-888.
8. American Diabetes Association. Gestational diabetes mellitus. ***Diabetes Care.*** 2004; 27: 88-90.
9. Cunningham FG, Gant NF, Leveno KJ, Bloom SL, Spong CY, Dashe JS, et al. Williams Obstetrics. 22th ed., New York: McGraw-Hill, 2005.
10. Kapustina MV, Petrukhin VA, Burumkulova FF, Dolgieva LU, Lukashenko SIu. In-vivo fertilization and gestational diabetes mellitus: a novel problem. ***Russian Bulletin of Obstetrician-Gynecologist.*** 2011; 11(1): 73-76. Russian (Капустина М.В., Петрухин В.А., Бурумкулова Ф.Ф., Долгиева Л.У., Лукашенко С.Ю. Экстракорпоральное оплодотворение и гестационный сахарный диабет: новая проблема //***Российский вестник акушера-гинеколога***. 2011. Т. 11, № 1. С. 73-76.)
11. Arzhanova ON, Rulyova AV, Paykacheva YM, Ivanova AO, Nichiporuk NG. Risk of developing gestational diabetes in women after assisted reproductive technologies. ***Journal of Obstetrics and Women's Diseases***. 2019; 68(2): 17-22. Russian (Аржанова О.Н., Рулева А.В., Пайкачева Ю.М., Иванова А.О., Ничипорук Н.Г. Риск развития гестационного сахарного диабета у пациенток после использования вспомогательных репродуктивных технологий //***Журнал акушерства и женских болезней***. 2019. Т. 68, № 2. С. 17-22.) doi: 10.17816/JOWD68217-22
12. Bosdou JK, Anagnostis P, Goulis DG, Lainas GT, Tarlatzis BC, Grimbizis GF, Kolibianakis EM. Risk of gestational diabetes mellitus in women achieving singleton pregnancy spontaneously or after ART: a systematic review and meta-analysis. ***Human Reproduction Update.*** 2020; 26(4): 514-544. doi: 10.1093/humupd/dmaa011
13. Ashrafi M, Gosili R, Hosseini R, Arabipoor A, Ahmadi J, Chehrazi M. Risk of gestational diabetes mellitus in patients undergoing assisted reproductive techniques. ***European Journal of Obstetrics & Gynecology and Reproductive Biology.*** 2014; 176: 149-152. doi: 10.1016/j.ejogrb.2014.02.009
14. Clinical guidelines. Gestational diabetes [Electronic resource]. Moscow, 2020. Russian (Клинические рекомендации. Гестационный сахарный диабет [Электронный ресурс]. Москва, 2020.) Режим доступа: https://roag-portal.ru/recommendations_obstetrics
15. Order of the Ministry of Health of Russia dated October 20, 2020 N 1130n On approval of the Procedure for the provision of medical care in obstetrics and gynecology (Registered with the Ministry of Justice of Russia on November 12, 2020 N 60869) [Electronic resource]. Russian (Приказ Минздрава России от 20.10.2020 N 1130н Об утверждении

Порядка оказания медицинской помощи по профилю акушерство и гинекология (Зарегистрировано в Минюсте России 12.11.2020 N 60869) [Электронный ресурс]) Режим доступа: https://sudact.ru/law/prikaz-minzdrava-rossii-ot-20102020-n-1130n
16. Fletcher R, Fletcher S, Vagner E. Clinical epidemiology. Fundamentals of evidence-based medicine. M.: Media Sfera, 1998. Russian (Флетчер Р., Флетчер С., Вагнер Э. Клиническая эпидемиология. Основы доказательной медицины. М.: Медиа Сфера, 1998.)
17. Safarian GK, Gzgzyan AM, Dzhemlikhanova LK, Dariko NA. Does subclinical hypothyroidism and/or thyroid autoimmunity influence the IVF/ICSI outcome? Review of the literature. ***Gynecol Endocrinol.*** 2019; 35(1): 56-59. doi: 10.1080/09513590.2019.1653564
18. Bucci I, Giuliani C, Di Dalmazi G, Formoso G, Napolitano G. Thyroid Autoimmunity in Female Infertility and Assisted Reproductive Technology Outcome***. Frontiers in Endocrinology.*** 2022; 13. doi: 10.3389/fendo.2022.768363
19. Metzger BE, Lowe LP, Dyer AR, Trimble ER, Chaovarindr U, Coustan DR, et al. Hyperglycemia and adverse pregnancy outcomes. ***Obstet Anesth Digest.*** 2009; 29(1): 39-40. doi: 10.1097/01.aoa.0000344706.95925.dc
20. Barden A, Singh R, Walters BN, Ritchie J, Roberman B, Beilin LJ. Factors predisposing to pre-eclampsia in women with gestational diabetes. ***Journal of Hypertension.*** 2004; 22(12): 2371-2378. doi: 10.1097/00004872-200412000-00020
21. Cavoretto P, Candiani M, Giorgione V, Inversetti A, Abu-Saba MM, Tiberio F, et al. Risk of spontaneous preterm birth in singleton pregnancies conceived after IVF/ICSI treatment: meta-analysis of cohort studies. ***Ultrasound in Obstetrics & Gynecology.*** 2018; 51(1): 43-53. doi: 10.1002/uog.18930
22. Clinical guidelines. Premature birth [Electronic resource]. Moscow, 2020. Russian (Клинические рекомендации. Преждевременные роды [Электронный ресурс]. Москва, 2020.) Режим доступа: https://roag-portal.ru/recommendations_obstetrics
23. Kapustin RV, Arzhanova ON, Bespalova ON. Exogenous progesterone as a factor for the development of gestational diabetes mellitus. ***Russian Bulletin of Obstetrician-Gynecologist.*** 2019; 19(1): 38-45. Russian (Капустин Р.В., Аржанова О.Н., Беспалова О.Н. Экзогенный прогестерон как фактор развития гестационного сахарного диабета //Российский вестник акушера-гинеколога. 2019. Т. 19, № 1. С. 38-45. doi: 10.17116/rosakush20191901138
24. Giannakou K, Evangelou E, Papatheodorou SI. Genetic and non-genetic risk factors for pre-eclampsia: umbrella review of systematic reviews and meta-analyses of observational studies. ***Ultrasound Obstetrics Gynecology.*** 2018; 51(6): 720-730. doi: 10.1002/uog.18959
25. Koos BJ, Hornbein JA. Metabolites of early pregnancy predict gestational diabetes mellitus: implications for fetal programming. ***Am J Obstet Gynecol.*** 2021; 224(2): 215.e1-215.e7. doi: 10.1016/j. jog.2020.07.050

КОРРЕСПОНДЕНЦИЮ АДРЕСОВАТЬ:
МУРЗИН Александр Викторович
620028, г. Екатеринбург, ул. Репина, д. 1, ФГБУ «НИИ ОММ» Минздрава России
Тел: 8 (3433) 71-87-68 E-mail: exeleris@yandex.ru ORCID: 0000-0003-2035-7317

ИНФОРМАЦИЯ ОБ АВТОРАХ	INFORMATION ABOUT AUTHORS
МУРЗИН Александр Викторович, аспирант, мл. науч. сотрудник отделения антенатальной охраны плода, ФГБУ «НИИ ОММ» Минздрава России, г. Екатеринбург, Россия. E-mail: exeleris@yandex.ru ORCID: 0000-0003-2035-7317	MURZIN Alexander Viktorovich, graduate student, junior researcher of the department antenatal fetus protection, Urals Scientific Research Institute for Maternal and Child Care, Ekaterinburg, Russia. E-mail: exeleris@yandex.ru ORCID: 0000-0003-2035-7317
МЕЛКОЗЕРОВА Оксана Александровна, доктор мед. наук, доцент, зам. директора по научной работе, ФГБУ «НИИ ОММ» Минздрава России, г. Екатеринбург, Россия. E-mail: abolmed1@mail.ru ORCID: 0000-0002-4090-0578	MELKOZEROVA Oxana Alexandrovna, doctor of medical sciences, docent, deputy director for science, Ural Science Research Institute for Maternity and Child Care, Ekaterinburg, Russia. E-mail: abolmed1@mail.ru ORCID: 0000-0002-4090-0578
ДЕРЯБИНА Елена Геннадьевна, доктор мед. наук, ведущий науч. сотрудник отделения антенатальной охраны плода, ФГБУ «НИИ ОММ» Минздрава России, г. Екатеринбург, Россия. E-mail: helen_mic@mail.ru ORCID: 0000-0001-8955-5085	DERYABINA Elena Gennadevna, doctor of medical sciences, the leading researcher of the department of the antenatal fetus protection, Ural Science Research Institute for Maternity and Child Care, Ekaterinburg, Russia. E-mail: helen_mic@mail.ru ORCID: 0000-0001-8955-5085

Статья поступила в редакцию 27.04.2023 г.

Беглова А.Ю., Елгина С.И.
Кузбасский онкологический диспансер им. М.С. Раппопорта,
Кемеровский государственный медицинский университет,
г. Кемерово, Россия

ДИАГНОСТИКА СПЯ У ЖЕНЩИН РАННЕГО РЕПРОДУКТИВНОГО ВОЗРАСТА С ПРИМЕНЕНИЕМ РАЗРАБОТАННОЙ КОМПЬЮТЕРНОЙ ПРОГРАММЫ

Цель исследования – разработка компьютерной программы диагностики синдрома поликистозных яичников у женщин раннего репродуктивного возраста.
Материал и методы. Объектом исследования были 400 женщин от 18 до 35 лет. Женщины были распределены на две равные группы с учетом наличия или отсутствия синдрома поликистозных яичников, обследованы клинико-анамнестическим, лабораторным, ультразвуковым и статистическим методами. Установлены статистически значимые различия основных показателей, характеризующих овариальный резерв у женщин раннего репродуктивного возраста с синдромом поликистозных яичников и здоровых. На основе полученной информационной базы была разработана компьютерная программа с использованием метода логистической регрессии для диагностики факторов и выделения маркеров, диагностирующих синдром поликистозных яичников, которая была тестирована на независимой выборке. Чувствительность данного способа диагностики СПЯ составила 87,9 %, специфичность – 83,6 %.
Результаты. Компьютерная программа «Клинико-анамнестическая, лабораторная и ультразвуковая диагностика синдрома поликистозных яичников» разработана и зарегистрирована (свидетельство о государственной регистрации программы для ЭВМ № 2019662249, дата государственной регистрации в реестре программ для ЭВМ 19.09.2019 года. Федеральная служба по интеллектуальной собственности, г. Москва).
Заключение. Программа диагностики СПЯ «Клинико-анамнестическая, лабораторная и ультразвуковая диагностика синдрома поликистозных яичников», основанная на определении клиническо-анамнестического фактора, лабораторных и ультразвуковых маркеров, может быть рекомендована к рутинному применению для диагностики СПЯ и более дифференцированному подходу к проведению лечебных мероприятий. Ранняя диагностика и индивидуальный подход к ведению пациенток с СПЯ является необходимым для возможности подбора лечения, прогнозирования течения заболевания.

Ключевые слова: женщины раннего репродуктивного возраста; фенотипы; овариальный резерв; синдром поликистозных яичников

Beglova A.Yu., Elgina S.I.
Kuzbass Oncological Dispensary named after M.S. Rappoport,
Kemerovo State Medical University, Kemerovo, Russia

DIAGNOSIS OF PCOS IN WOMEN OF EARLY REPRODUCTIVE AGE USING THE DEVELOPED COMPUTER PROGRAM

The purpose of the study – to develop a computer program for the diagnosis of polycystic ovary syndrome in women of early reproductive age.
Material and methods. The object of the study was 400 women from 18 to 35 years old. The women were divided into two equal groups, taking into account the presence or absence of polycystic ovary syndrome, examined by clinical anamnestic, laboratory, ultrasound and statistical methods. Statistically significant differences between the main indicators characterizing the ovarian reserve in women of early reproductive age with polycystic ovary syndrome and healthy ones have been established. Based on the information base obtained, a computer program was developed using the logistic regression method to diagnose factors and isolate markers that diagnose polycystic ovary syndrome, which was tested on an independent sample. The sensitivity of this method of diagnosing CSF was 87.9 %, and the specificity was 83.6 %.
Results. The computer program **"**Clinical, anamnestic, laboratory and ultrasound diagnostics of polycystic ovary syndrome**"** was developed and registered (certificate of state registration of the computer program No. 2019662249, date of state registration in the register of computer programs 19.09.2019. Federal Service for Intellectual Property, Moscow).
Conclusion. The program for the diagnosis of PCOS **"**Clinical-anamnestic, laboratory and ultrasound diagnostics of polycystic ovary syndrome**"**, based on the determination of the clinical-anamnestic factor, laboratory and ultrasound markers, can be recommended for routine use for the diagnosis of PCOS and a more differentiated approach to the implementation of therapeutic measures. Early diagnosis and an individual approach to the management of patients with PCOS is necessary for the possibility of selecting treatment, predicting the course of the disease.

Key words: women of early reproductive age; phenotypes; ovarian reserve; polycystic ovary syndrome

Информация для цитирования: doi 10.24412/2686-7338-2023-2-50-57 EDN ENOWSZ

Беглова А.Ю., Елгина С.И. ДИАГНОСТИКА СПЯ У ЖЕНЩИН РАННЕГО РЕПРОДУКТИВНОГО ВОЗРАСТА С ПРИМЕНЕНИЕМ РАЗРАБОТАННОЙ КОМПЬЮТЕРНОЙ ПРОГРАММЫ //Мать и Дитя в Кузбассе. 2023. №2(93). С. 50-57.

Ученые и эксперты в области медицины по синдрому поликистозных яичников (СПЯ) считают, что название «синдром поликистозных яичников» не отражает всей сложности взаимодействий, характерных для этого синдрома [1-4]. В качестве диагностических критериев, помимо хронической ановуляции и гиперандрогении, используется морфология яичников, что дает разнообразные проявления СПЯ. Диагностические критерии СПКЯ были сгруппированы в различные классификации, которые противоречили в течение многих лет. В последнее время наиболее используемой является классификация Роттердама [5-7]. Этой классификации более десяти лет. Основной принцип – это наличие двух критериев из трех (олигоановуляция, гиперандрогения и морфология поликистозных яичников). Однако этот принцип нуждается в обновлении. Определение биологической гиперандрогении до настоящего времени не решено. Критерии, которые применяются для определения олигоановуляции, недостаточны. Определение морфологии поликистозных яичников устарело [8-10].

Существуют исследования, которые показывают, что ультразвуковые данные и уровень антимюллерового гормона (АМГ) в сыворотке крови должны быть интегрированы для определения СПЯ. Показатель АМГ становится отличной альтернативой фолликулярному количеству и, вероятно, станет маркером СПЯ. Известно, что АМГ секретируется клетками гранулезы фолликулов яичника. У поликистозных яичников имеется большее количество фолликулов и клеточная масса гранулезы, приводящая к высоким концентрациям АМГ у женщин с СПЯ. АМГ ингибирует действие фолликулостимулирующего гормона и блокирует активность ароматазы, приводящую к снижению уровней эстрадиола и предотвращению мультифолликулярного развития, способствуя ановуляторным циклам [11-14].

Ранняя диагностика СПЯ играет ключевую роль в устранении симптомов, улучшении качества жизни и выявлении проблем фертильности, а также в долгосрочной перспективе, включая метаболические, сердечно-сосудистые и психосоциальные особенности [15]. Остается актуальным поиск четких, специфических маркеров СПЯ, позволяющих выявлять заболевание на ранних стадиях его развития.

В связи с вышеизложенным, диагностика синдрома поликистозных яичников у женщин раннего репродуктивного возраста является актуальной.

Цель исследования – разработка компьютерной программы диагностики синдрома поликистозных яичников у женщин раннего репродуктивного возраста.

МАТЕРИАЛ И МЕТОДЫ

Исследование проводилось с информированного согласия женщин на базе Кемеровской городской клинической поликлиники № 5 имени Л.И. Темерхановой. Исследование одобрено комитетом по этике и доказательности медицинских исследований ФГБОУ ВО КемГМУ Минздрава России и соответствовало этическим стандартам биоэтического комитета, разработанным в соответствии с Хельсинкской декларацией Всемирной ассоциации «Этические принципы проведения научных медицинских исследований с участием человека» с поправками 2013 г. и «Правилами клинической практики в Российской Федерации», утвержденными Приказом Минздрава России от 19.06.2003 г. № 266. Все женщины дали письменное информированное согласие на участие в исследовании.

В исследование включены 400 женщин раннего репродуктивного возраста от 18 до 35 лет. Женщины были распределены на две равные группы с учетом наличия или отсутствия синдрома поликистозных яичников.

Критерии включения в основную группу исследования: возраст женщин 18-35 лет; подтвержденный диагноз СПЯ в соответствии с критериями СПЯ; отсутствие оперативных вмешательств на органах малого таза; согласие на участие в исследовании; женщины, не принимающие гормональные контрацептивы с целью контрацепции. Критерии исключения из основной группы: возраст женщины моложе 18 или старше 35 лет; отказ пациентки от участия в исследовании; участие в другом клиническом исследовании.

Критерии включения в контрольную группу исследования: возраст женщины 18-35 лет; отсутствие СПЯ и оперативных вмешательств на органах малого таза; согласие на участие в исследовании; женщины, не принимающие гормональные контрацептивы, с целью контрацепции. Критерии исключения из контрольной группы: возраст женщины моложе 18 или старше 35 лет; отказ пациентки от участия в исследовании.

Исследованы основные клинико-анамнестические факторы – продолжительность менструального цикла (олиго/аменореи), гормональные показатели и ультразвуковые параметры матки и придатков (уровень тестостерона, АМГ, объем яичников и количество фолликулов в них).

Объектом исследования на тестостерон и АМГ была сыворотка крови. Забиралась венозная кровь на 2-3 день менструального цикла. Тестостерон и АМГ определены методом ИФА. Ультразвуковые маркеры – объем яичников и число фолликулов в срезе, исследованы на 3 день менструального цикла с использованием трансвагинального датчика.

Статистическая обработка данных проведена с использованием пакета прикладных программ Microsoft Office Excel 2013 (академическая лицензия Open License 62007606) и IBM SPSS Statistics Base Campus Edition Campus Value Unit License v. 24 (лицензионный договор № 20160805-1 от 30.08.2016 с ЗАО «Predictive Solutions»). Характер распределения данных оценивали с помощью критерия Колмогорова–Смирнова.

Количественные данные представлены медианой и интерквартильным размахом (25-й и 75-й квартили) (Me [Q_{25}; Q_{75}]), так как распределение при-

знаков отличалось от нормального. Статистическая гипотеза о равенстве средних в двух независимых группах по количественным признакам проверялась с помощью непараметрического критерия Манна-Уитни при уровне значимости $p < 0,05$.

С помощью расчета отношения шансов был рассчитан относительный риск и выявлены фактор и маркеры прогнозирования развития синдрома поликистозных яичников, которые легли в основу модели диагностики данного синдрома. При ее создании нами был использован метод бинарной логистической регрессии. Для всех диагностических маркеров вычислялись коэффициенты регрессии. Путем ранжирования на основании статистики Вальда определена значимость полученных маркеров. Вероятность наступления события диагностики СПЯ рассчитывали по формуле (2.1):

$P = 1/1 + e^{-z}$ (2.1), где

p – прогностическая вероятность,

e – экспонента, равная 2,718,

z – зависимая переменная, которая вычисляется по формуле (2.2):

$z = a + b_1x_1 + b_2x_2 + b_3x_3 + ... + b_ix_i$ (2.2), где

a – константа,

b_i – коэффициенты регрессии,

x_i – независимые переменные.

Прогностическая вероятность p изменяется в пределах от 0 до 1, при $p < 0,5$ (0 – 0,4999) вероятность диагностики СПЯ – низкая; если $p \geq 0,5$ (0,5 – 1,0), то диагностика СПЯ составляет 99,0 %.

Помимо указанных статистических показателей, *для* изучения ценности прогностической модели проводился расчёт следующих операционных характеристик: чувствительности и специфичности. При бинарной классификации расчёт чувствительности и специфичности осуществлялся на основании таблицы сопряжённости (классификационной матрицы).

На основе полученной информационной базы была разработана компьютерная программа с использованием метода логистической регрессии для выделения маркеров, определяющих диагностику синдрома поликистозных яичников у женщин раннего репродуктивного возраста. Компьютерная программа *«Клинико-анамнестическая, лабораторная и ультразвуковая диагностика синдрома поликистозных яичников»* разработана и зарегистрирована (свидетельство о государственной регистрации программы для ЭВМ № 2019662249, дата государственной регистрации в реестре программ для ЭВМ 19.09.2019 года. Федеральная служба по интеллектуальной собственности, г. Москва).

РЕЗУЛЬТАТЫ ИССЛЕДОВАНИЯ И ИХ ОБСУЖДЕНИЕ

Метод логистической регрессии позволяет прогнозировать вероятность наступления события (СПЯ) в зависимости от значений имеющихся факторов. С помощью метода бинарной логистической регрессии были определены наиболее значимые: олиго/аменорея > 38,5 дней, уровень тестостерона – > 1,70 нмоль/л, объем правого яичника > 10,2 см³, левого – > 10,7 см³, количество антральных фолликулов в правом яичнике > 11, в левом – > 12. Результаты бинарной логистической регрессии в рамках диагностики СПЯ представлены в таблице 1.

Программа, основанная на определении клинико-анамнестического, лабораторного (общего тестостерона) и ультразвуковых показателей обладала чувствительностью – 85,9 %, специфичностью – 78,6 %.

С целью увеличения специфичности была разработана программа, включающая клинико-анамнестический, лабораторные и ультразвуковые показатели, которая дополнена АМГ (уровень АМГ > 8,3 нг/мл).

Результаты бинарной логистической регрессии в рамках диагностики СПЯ представлены в таблице 2.

Прогностическая вероятность диагностики СПЯ определялась по формулам (2.1) и (2.2) на основании рассчитанных коэффициентов регрессии. Используя полученные константу и коэффициенты регрессии b_i из таблицы и формул (2.1) и (2.2), получили уравнения:

$$p = 1/1 + 2,718^{-(13,071 + 8,027 \times x_1 + 0,034 \times x_2 + 0,289 \times x_3 + 0,974 \times x_4 + 0,669 \times x_5 + 0,382 \times x_6)}.$$

Таблица 1

Результаты бинарной логистической регрессии, прогнозирующие диагностику СПЯ

Table 1

The results of binary logistic regression predicting the diagnosis of NPS

Показатель	b_i, коэффициенты регрессии	Стандартная ошибка	Wald, статистика Вальда	p
Олиго/аменорея > 38,5 дней	8,027	2,006	26,390	0,001
Общий тестостерон >1,70 нмоль/л	0,034	0,008	0,716	0,041
Объем правого яичника > 10,2 см³	0,289	0,072	1,581	0,010
Объем левого яичника > 10,7 см³	0,974	0,247	8,271	0,030
Количество антральных фоликулов в правом яичнике > 11	0,669	0,167	5,501	0,040
Количество антральных фоликулов в левом яичнике > 12	0,382	0,095	1,566	0,011
Константа	13,071	0,432	18,801	0,001

$$p = 1/1 + 2{,}718–(14{,}324 + 7{,}045 \times x1 + 0{,}027 \times x2 + 1{,}036 \times x3 + 0{,}302 \times x4 + 0{,}997 \times x5 + 0{,}534 \times x6 + 0{,}278 \times x7).$$

Прогностическую вероятность диагностики СПЯ для каждой конкретной женщины раннего репродуктивного возраста получаем, подставляя в уравнение значение x_i.

Разработанная программа, основанная на определении клинико-анамнестического, лабораторных (общего тестостерона и АМГ) и ультразвуковых маркеров, обладала чувствительностью – 87,9 %, специфичностью – 83,6 %.

На основе разработанной прогностической модели для оптимизации работы практического врача была создана прикладная программа для ЭВМ «Клинико-анамнестическая, лабораторная и ультразвуковая диагностика синдрома поликистозных яичников». При использовании компьютерной программы «на входе» вводятся фамилия, имя, отчество, возраст обследуемой, затем показатели: дни олиго/аменореи, уровни общего тестостерона, АМГ, объем яичников и количество антральных фолликулов. После этого «на выходе» выдается прогностическая вероятность, выраженная в качественном и количественном эквивалентах. Делается заключение о наличии СПЯ у женщины раннего репродуктивного возраста. Диалоговые окна программы на основе совокупности клинико-анамнестических, лабораторных и ультразвуковых маркеров представлены на рисунке 1.

Таким образом, разработанная программа, основанная на определении клинико-анамнестических, лабораторных и ультразвуковых маркеров, обладает высокой чувствительностью – 87,9 % и специфичностью – 83,6 %.

Общая процентная доля корректно предсказанных значений составляет 85,4 %.

На основании клиническо-анамнестических факторов, лабораторных и ультразвуковых маркеров и компьютерной программы диагностики СПЯ проведен сравнительный анализ их информативности.

Сравнительная оценка каждого фактора программы приведена на рисунке 2.

Такой фактор, как количество антральных фолликулов в яичниках обладал наибольшей чувствительностью (100,0 %). Фактором, обладающим наименьшей чувствительностью, был общий тестостерон (87,7 %).

На рисунке 3 приведен сравнительный анализ информативности клинико-анамнестического, лабораторных (общего тестостерона и АМГ) и ультразвуковых маркеров для диагностики СПЯ.

На рисунке 3 показано, что чувствительность АМГ составляет 99,2 %, специфичность – 89,2 %.

Тестирование программы проведено на независимой выборке (200 женщин раннего репродуктивного возраста) – III группа. Отбор пациенток проводился методом сплошной выборки среди женщин, обратившихся в женскую консультацию № 1 Кемеровской городской клинической поликлиники № 5 им. Л.И. Темерхановой.

Медиана возраста независимой выборки составила 31,0 [26,0; 35,0] год. Медиана олиго/аменореи составила 38 [17; 181] дней, уровня тестостерона – 1,78 [0,67; 3,71] нг/мл, АМГ – 6,1 [4,07; 15,4] нг/мл, объема правого яичника – 8,3 [4,7; 13,4] см^3, левого – 8,6 [5,7; 15,5] см^3, количество антральных фолликулов в правом яичнике – 6,0 [3,0; 16,0], в левом – 9 [5,0; 16,0]. Результаты тестирования программы на независимой выборке приведены в таблице 3.

Чувствительность данного способа диагностики СПЯ составила 78,9 %, специфичность – 87,7 %.

Дополнительно у пациенток с верифицированным диагнозом СПЯ (n = 50) из группы независимой выборки были оценены временные интервалы между временем появления первых симптомов заболевания, временем первого обращения за медицинской помощью и окончательной постановкой диагноза СПЯ. Временной интервал от появления жалоб до обращения к врачу составил 1,5 года (25-й квартиль = 1,0 год, 75-й квартиль = 3,0 года). От первого обращения к врачу до установления диагноза – 0,5 лет с интерквартильным размахом 0,5-1,0 года. Временной интервал от появления жалоб до установления диагноза составил 2,0 года с интерквартильным размахом 1,5-3,5 лет. У пациенток I груп-

Таблица 2
Результаты бинарной логистической регрессии, прогнозирующие диагностику СПЯ
Table 2
The results of binary logistic regression predicting the diagnosis of NPS

Показатель	b_i, коэффициенты регрессии	Стандартная ошибка	Wald, статистика Вальда	p
Олиго/аменорея > 38,5 дней	7,045	1,761	20,570	0,004
Общий тестостерон >1,70 нмоль/л	0,027	0,003	0,679	0,042
АМГ > 8,3 нг/мл	1,036	0,259	10,054	0,001
Объем правого яичника > 10,2 см³	0,302	0,075	1,322	0,011
Объем левого яичника > 10,7 см³	0,997	0,249	6,053	0,036
Количество антральных фоликулов в правом яичника > 11	0,534	0,134	3,679	0,037
Количество антральных фоликулов в левом яичника > 12	0,278	0,071	1,421	0,015
Константа	14,324	0,364	19,796	0,001

Рисунок 1
Диалоговые окна компьютерной программы
Figure 1
Computer program dialog boxes

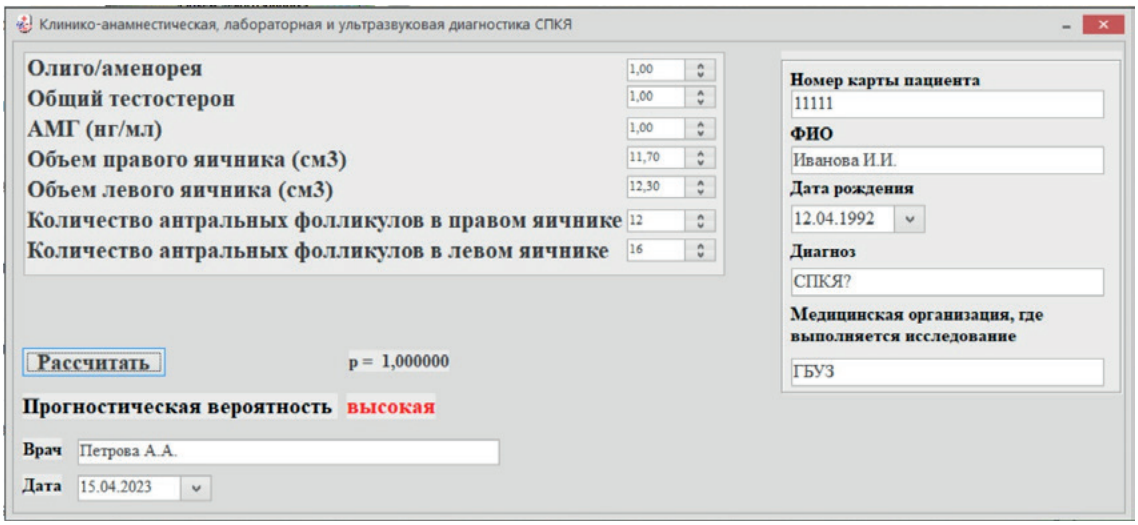

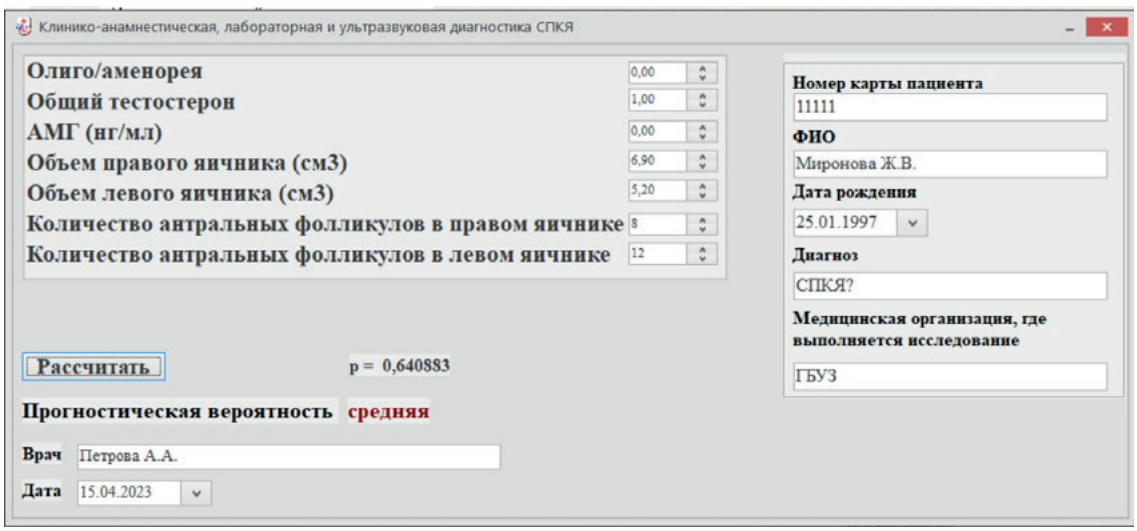

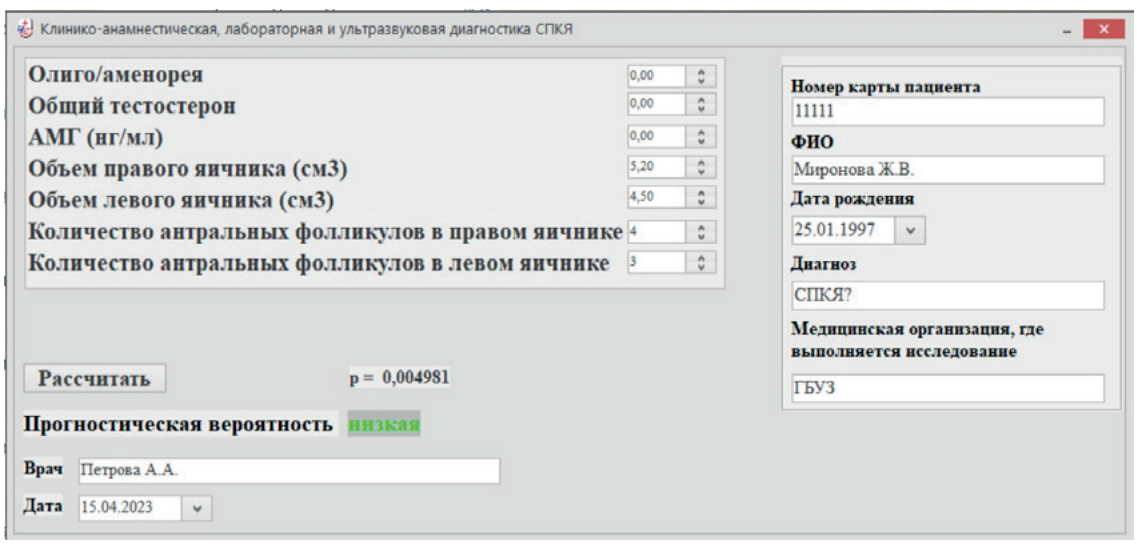

Рисунок 2
Сравнительная характеристика информативности диагностики СПЯ на основе клиническо-анамнестического фактора, лабораторного и ультразвуковых маркеров
Figure 2
Comparative characteristics of the informative value of the diagnosis of PCOS based on the clinical-anamnestic factor, laboratory and ultrasound markers

Рисунок 3
Сравнительная характеристика информативности диагностики СПЯ на основе клиническо-анамнестического фактора, лабораторных и ультразвуковых маркеров
Figure 3
Comparative characteristics of the informative value of the diagnosis of PCOS based on the clinical-anamnestic factor, laboratory and ultrasound markers

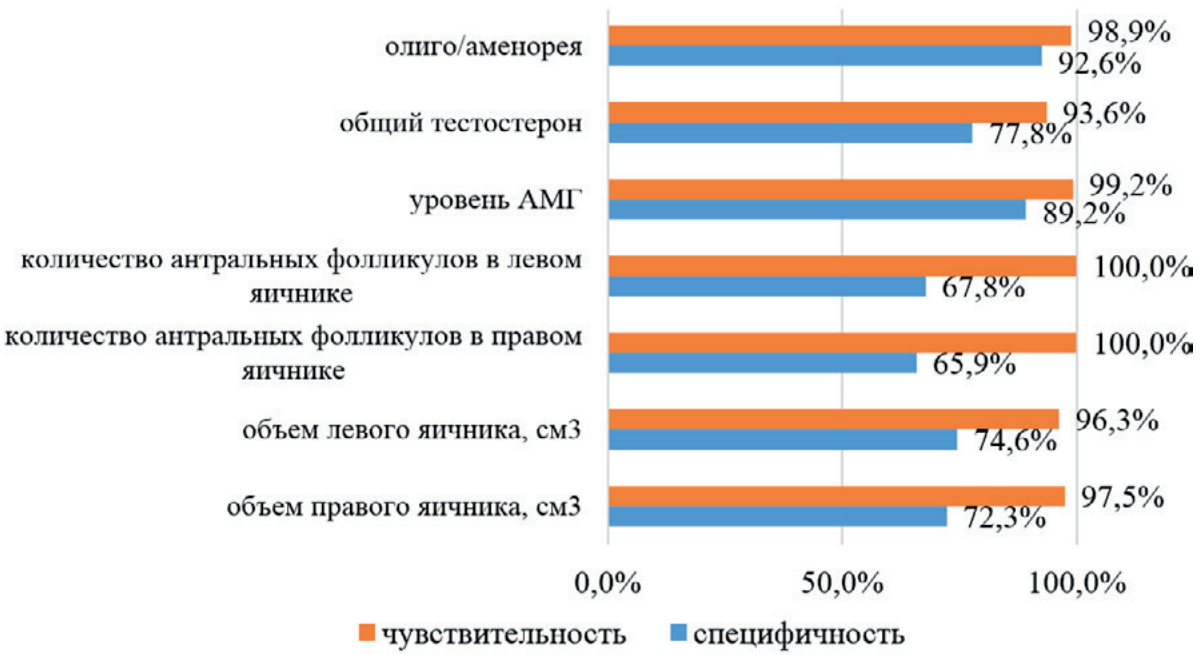

Таблица 3
Результаты тестирования программы на независимой выборке
Table 3
Results of testing the program on an independent sample

Клинико-анамнестический фактор	Признак есть	Признака нет	Всего
СПЯ есть	63	27	90
СПЯ нет	26	84	110
Итого	89	111	200

пы, соответственно, 2,0 года (25-й квартиль = 1,0 год, 75-й квартиль = 3,0 года) и 3,0 года с интерквартильным размахом 2,0-5,0 лет ($p < 0,001$). Применение программы прогнозирования СПЯ на независимой выборке способствовало более ранней диагностике заболевания за счет уменьшения временного интервала между первым обращением за медицинской помощью и окончательной верификацией диагноза.

Таким образом, программа диагностики СПЯ у женщин раннего репродуктивного возраста, основанная на определении клинико-анамнестического фактора, лабораторных и ультразвуковых маркеров, может быть рекомендована к рутинному применению для комплексной диагностики СПЯ и более дифференцированному подходу к их наблюдению.

ЗАКЛЮЧЕНИЕ

В нашем исследовании определены клинико-анамнестический фактор, гормональные и ультразвуковые маркеры, совокупность которых позволяет диагностировать СПЯ: олиго/аменорея > 38,5 дней, уровень тестостерона – > 1,70 нмоль/л, АМГ > 8,3 нг/мл, объем правого яичника > 10,2 см³, левого – > 10,7 см³, количество антральных фолликулов в правом яичнике > 11, в левом – > 12.

Разработанная программа «Клинико-анамнестическая, лабораторная и ультразвуковая диагностика синдрома поликистозных яичников», основанная на определении клинико-анамнестического фактора, лабораторных и ультразвуковых маркеров, обладает высокой чувствительностью – 87,9 %, специфичностью – 83,6 %.

Программа тестирована на независимой выборке (200 женщин раннего репродуктивного возраста). Чувствительность данного способа диагностики СПЯ составила 78,9 %, специфичность – 87,7 %.

Программа диагностики СПЯ у женщин раннего репродуктивного возраста, основанная на определении клинико-анамнестического фактора, лабораторных и ультразвуковых маркеров, может быть рекомендована к рутинному применению для диагностики СПЯ и более дифференцированному подходу к их наблюдению.

Информация о финансировании и конфликте интересов

Исследование не имело спонсорской поддержки.

Авторы декларируют отсутствие явных и потенциальных конфликтов интересов, связанных с публикацией настоящей статьи.

ЛИТЕРАТУРА / REFERENCES:

1. Sosnova EA. Polycystic ovary syndrome. *Archive of Obstetrics and Gynecology V.F. Snegireva.* 2016; 3(3): 116-129. Russian (Соснова Е.А. Синдром поликистозных яичников //Архив акушерства и гинекологии им. В.Ф. Снегирева. 2016. Т. 3, № 3. С. 116-129.)
2. De Leo V, Musacchio MC, Cappelli V, Massaro MG, Morgante G, Petraglia F. Genetic, hormonal and metabolic aspects of PCOS: an update. *Reprod Biol Endocrinol.* 2016; 14(1): 38.
3. Vembu R, Reddy NS. Polycystic Ovary Syndrome (PCOS), Diagnostic Criteria and AMH. *Endocr Rev.* 2017; 18(1): 17-21.
4. Gogoladze IN, Fedorova AI. Polycystic ovary syndrome in the practice of a teenage gynecologist: the possibility of prevention, the principles of therapy. *Gynecology.* 2017; 19(2): 23-27. Russian (Гоготадзе И.Н., Федорова А.И. Синдром поликистозных яичников в практике подросткового гинеколога: возможности профилактики, принципы терапии // Гинекология. 2017. Т. 19, № 2. С. 23-27.)
5. Dubrovina SO. Polycystic ovarian syndrome: a modern overview. *Gynecology.* 2016; 18(5): 14-17. Russian (Дубровина С.О. Синдром поликистозных яичников: современный обзор //Гинекология. 2016. Т. 18, № 5. С. 14-17.)
6. Khashchenko EP, Uvarova EV, Mamedova FSh. Phenotypic features of polycystic ovary syndrome in adolescent girls. *Reproductive Health of Children and Adolescents.* 2017; 1: 37-50. Russian (Хащенко Е.П., Уварова Е.В., Мамедова Ф.Ш. Фенотипические особенности синдрома поликистозных яичников у девочек подросткового возраста // Репродуктивное здоровье детей и подростков. 2017. № 1. С. 37-50.)
7. Ovarian reserve and fertility: the challenges of the 21st century. Rational approach to preserving the reproductive reserve as a pledge of fertility and conscious procreation. Information letter /ed. Radzinsky VE. Moscow: StatusPraesens, 2015. 18 p. Russian (Овариальный резерв и фертильность: сложности XXI века. Рациональный подход к сохранению

репродуктивного резерва как залог фертильности и осознанного деторождения. Информационное письмо /под ред. Радзинского. М.: StatusPraesens, 2015. 18 с.)
8. Lizneva D, Suturina L, Walker W, Brakta S, Gavrilova-Jordan L, Azziz R. Criteria, prevalence, and phenotypes of polycystic ovary syndrome. ***Endocr Rev.*** 2016; 106(1): 6-15.
9. Dubrovina SO. Polycystic ovarian syndrome: a modern overview. ***Gynecology.*** 2016; 18(5): 14-17. Russian (Дубровина С.О. Синдром поликистозных яичников: современный обзор //Гинекология. 2016. Т. 18, № 5. С. 14-17.)
10. Sindrom polikistoznykh yaichnikov v reproduktivnom vozraste (sovremennye podkhody k diagnostike i lecheniyu). Klinicheskie rekomendatsii. Moskva, 22 p. Russian (Синдром поликистозных яичников: клинические рекомендации. Минздрав Российской Федерации. Москва, 2021. 22 с.)
11. Vembu R, Reddy NS. Polycystic Ovary Syndrome (PCOS), Diagnostic Criteria and AMH. ***Endocr Rev.*** 2017; 18(1): 17-21.
12. Romualdi D. The role of anti-Mullerian hormone in the characterization of the different polycystic ovary syndrome phenotypes. ***Reprod Sci.*** 2016; 23(5): 655-661.
13. Prilepskaya VN, Ovsyannikova TV. Gynecological endocrinology. Moscow: MEDpress-inform, 2015. 512 p. Russian (Прилепская В.Н., Овсянникова Т.В. Гинекологическая эндокринология. 3-е изд. М.: МЕДпресс-информ, 2015. 512 с.)
14. Conway G, Dewailly D, Diamanti-Kandarakis E, Escobar-Morreale HF, Franks S, Gambineri A, et al. The Polycystic ovary syndrome. A position statement from the European Society of endocrinology. ***Eur J Endocrinol.*** 2014; 171(4): 1-29. DOI: 10.1530/EJE-14-0253.
15. Beglova AYu, Elgina SI. Development of a computer program for diagnosis of PCOS in women of early reproductive age. ***Fundamental and clinical medicine***. 2020; 5(1): 35-45. Russian (Беглова А.Ю., Елгина С.И. Разработка компьютерной программы диагностика СПКЯ у женщин раннего репродуктивного возраста //Фундаментальная и клиническая медицина. 2020. Т. 5, № 1. С. 35-45)

КОРРЕСПОНДЕНЦИЮ АДРЕСОВАТЬ:
БЕГЛОВА Анжелика Юрьевна
650000, г. Кемерово, ул. Волгоградская, д. 35, ГБУЗ ККОД им. М.С. Раппопорта
E-mail: angelic-1986@mail.ru

ИНФОРМАЦИЯ ОБ АВТОРЕ	INFORMATION ABOUT AUTHOR
БЕГЛОВА Анжелика Юрьевна, зам. главного врача по организационно-методической работе, ГБУЗ ККОД им. М.С. Раппопорта, г. Кемерово, Россия. E-mail: angelic-1986@mail.ru	BEGLOVA Anzhelika Yuryevna, deputy chief physician for organizational and methodological work, Kuzbass Clinical Oncological Dispensary named after M.S. Rappoport, Kemerovo, Russia. E-mail: angelic-1986@mail.ru
ЕЛГИНА Светлана Ивановна, доктор мед. наук, доцент, профессор кафедры акушерства и гинекологии им. проф. Г.А. Ушаковой, ФГБОУ ВО КемГМУ Минздрава России, г. Кемерово, Россия. E-mail: elginas.i@mail.ru	ELGINA Svetlana Ivanovna, doctor of medical sciences, docent, professor of the department of obstetrics and gynecology named after prof. G.A. Ushakova, Kemerovo State Medical University, Kemerovo, Russia. E-mail: elginas.i@mail.ru

Ведерникова А.В., Ровда Ю.И., Миняйлова Н.Н., Шмакова О.В., Хоботкова Т.С., Черных Н.С., Халивопуло И.К., Шабалдин А.В., Сизова И.Н., Юнкина Я.В., Сухарева О.С.
Кемеровский государственный медицинский университет,
НИИ комплексных проблем сердечно-сосудистых заболеваний,
ГАУЗ Кузбасская клиническая больница им. С.В. Беляева,
г. Кемерово, Россия

ЭКТОПИЯ ВИЛОЧКОВОЙ ЖЕЛЕЗЫ У ДЕТЕЙ: РАСПРОСТРАНЕННОСТЬ, ДИАГНОСТИКА И КЛИНИЧЕСКАЯ ЗНАЧИМОСТЬ

Эктопию ткани тимуса морфологи стали чаще обозначать в начале 20 века, но публикации о значимости данных включений появились только в 21 веке. С совершенствованием технологий диагностики эктопические участки тимуса, прежде рассматриваемые как рудиментарные очаги, стали рассматриваться как часть полноценного органа, имеющие столь же неоценимое значение для формирования иммунной системы. В данном обзоре рассмотрены современные представления об эмбриогенезе, распространенности, диагностике и клинической значимости эктопии тимуса как у здоровых детей, так и перенесших тимэктомию вследствие оперативного вмешательства по поводу врожденных пороков сердца.

Ключевые слова: тимус; эктопия вилочковой железы; щитовидная железа; тимэктомия

Vedernikova A.V., Rovda Yu.I., Minyaylova N.N., Shmakova O.V., Khobotkova T.S., Khalivopulo I.K., Shabaldin A.V., Sizova I.N., Yunkina Ya.V., Sukhareva O.S.
Kemerovo State Medical University,
Research Institute of Complex Problems of Cardiovascular Diseases,
Kuzbass Clinical Hospital, named after Belyaev, Kemerovo, Russia

ECTOPIC THYMUS IN CHILDREN: PREVALENCE, DIAGNOSIS AND CLINICAL SIGNIFICANCE

Thymic tissue ectopia was more commonly identified by morphologists at the beginning of the 20th century, but publications about the significance of these inclusions appeared only in the 21st century. With the improvement of diagnostic technologies, previously considered as rudimentary foci, ectopic areas of the thymus began to be considered as part of a full-fledged organ, which are equally invaluable for the formation of the immune system. This review considers modern ideas about embryogenesis, prevalence, diagnosis and clinical significance of thymus ectopia both in healthy children and those who underwent thymectomy due to surgery for congenital heart defects.

Key words: thymus, thymus ectopia, thyroid gland, thymectomy

Вилочковая железа (тимус) представляет собой один из важнейших лимфоидных органов иммунной системы человека, поскольку отвечает за дифференцировку и развитие Т-лимфоцитов, формируя клеточный иммунитет. Развитие тимуса начинается на 6-й неделе внутриутробного развития из трёх (в некоторой степени и четырёх) пар жаберных дуг с двух сторон. Из шеи эмбриональный тимус мигрирует вниз по тимофарингеальному протоку (вытянутая в длину тонкая верхняя (проксимальная) часть зачатка железы) (рис. 1) и медиально в переднее или передневерхнее средостение. В дальнейшем зачатки тимуса растут в каудальном направлении, удлиняются, утолщаются, сближаются друг с другом, тимофарингеальный проток постепенно исчезает, а нижняя утолщенная часть образует долю вилочковой железы. [1]

В средостении эпителиальные клетки тимуса пролиферируют, и к 8-й (внутриутробной) неделе вилочковая железа теряет связь с жаберными дугами. Тимус является эпителиальным органом в первые 8 недель внутриутробной жизни. К концу второго месяца пролиферирующие эпителиальные канальцы, пробки и тяжи инфильтрируются лимфоцитами (мигрирующими клетками костного мозга) и мезенхимальными элементами. [2]. Тимус быстро растет в неонатальном и постнатальном периодах, достигая наибольшего размера в период полового созревания [3]. По мере миграции вилочковой железы по пути тимофарингеального протока образуются эктопические очаги нормальной ткани органа в проекции его прохождения. Таким образом, нормальная ткань тимуса может быть как ортотопической (типично расположенной в переднем средостении), так и эктопической (рис. 2).

Распространенность выявления эктопических очагов нормальной ткани тимуса очень вариабельна. По данным разных авторов, частота обнаружения

Информация для цитирования: doi 10.24412/2686-7338-2023-2-58-65 EDN VVCALY

Ведерникова А.В., Ровда Ю.И., Миняйлова Н.Н., Шмакова О.В., Хоботкова Т.С., Черных Н.С., Халивопуло И.К., Шабалдин А.В., Сизова И.Н., Юнкина Я.В., Сухарева О.С. ЭКТОПИЯ ВИЛОЧКОВОЙ ЖЕЛЕЗЫ У ДЕТЕЙ: РАСПРОСТРАНЕННОСТЬ, ДИАГНОСТИКА И КЛИНИЧЕСКАЯ ЗНАЧИМОСТЬ //Мать и Дитя в Кузбассе. 2023. №2(93). С. 58-65.

Рисунок 1
Развитие тимуса на 6-й неделе беременности
Figure 1
Thymus development in the 6th week of pregnancy

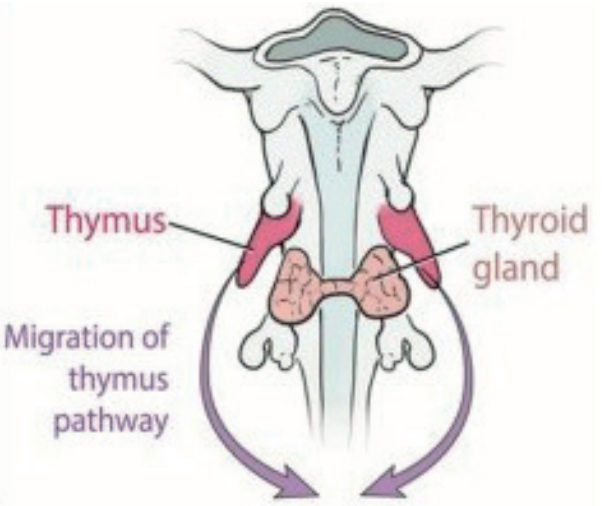

Примечание: Двусторонние третьи глоточные карманы (розовые придатки) образуют тимофарингеальные протоки. Протоки спускаются каудально и медиально (фиолетовые стрелки), сливаясь в передней части средостения (T. Wee et al. / Clinical Radiology 76 (2021) 477e487)
Note: Bilateral third pharyngeal pouches (pink appendages) form the thymopharyngeal ducts. The ducts descend caudally and medially (purple arrows), confluent at the anterior mediastinum (T. Wee et al. / Clinical Radiology 76 (2021) 477e487)

Рисунок 2
Варианты расположения эктопированного тимуса
Figure 2
Options for the location of the ectopic thymus

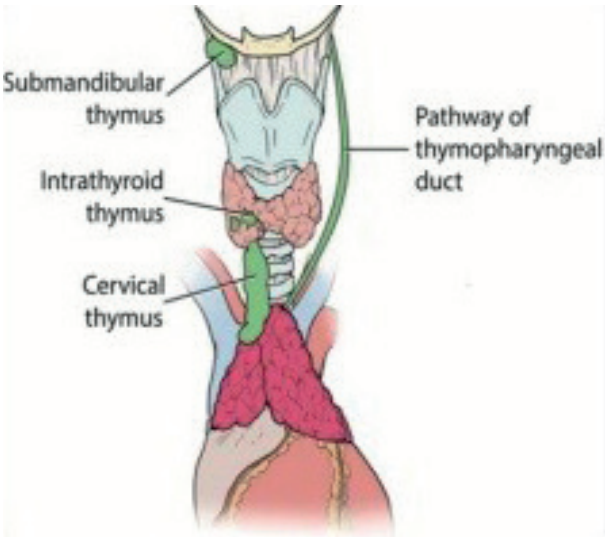

Примечание: Нормальные варианты расположения эктопированного тимуса (выделены зеленым) могут быть в любом месте по пути спуска тимофарингеального протока, включая поднижнечелюстную и внутрищитовидную локализацию. В норме вилочковая железа также может выступать над рукояткой в виде шейного тимуса, примыкающего к щитовидной железе (T. Wee et al. / Clinical Radiology 76 (2021) 477e487)
Note: Normal locations of the ectopic thymus (highlighted in green) can be anywhere along the descent of the thymopharyngeal duct, including submandibular and intrathyroid. Normally, the thymus may also protrude above the manubrium in the form of a cervical thymus adjacent to the thyroid gland (T. Wee et al. / Clinical Radiology 76 (2021) 477e487)

такого варианта развития вилочковой железы достигает от 0,4 % до 66,5 %.

Так, в исследовании Kim HG и соавт. [4] из 3195 обследованных детей только у 12 человек была обнаружена эктопия вилочковой железы в щитовидную (0,4 %), из них 9 человек имели одностороннее включение, 3 человека – двустороннее. Другие авторы из Южной Кореи в своем исследовании обнаружили эктопические очаги у 16 из 690 детей (2,3 %), 4 двусторонних и 12 односторонних. [5]. Польские исследователи [6], изучая распространенность эктопии вилочковой железы по результатам вскрытия пациентов (возраст от 15 до 75 лет), имеющих при жизни диагноз миастения гравис, обнаружили включения тимической ткани у 32 трупов из 50 (64 %). Авторы из Ирана [7] описывают 4,45 % встречаемости эктопии вилочковой железы по результатам исследования щитовидной железы взрослых пациентов (4 пациента из 90), а исследователи из Турции [8], изучая щитовидную железу у 3914 детей, обнаружили эктопические интратиреоидные очаги лишь в 36 случаях (0,91 %). Ученые медицинского центра Цинциннати (США, Огайо), в свою очередь, проанализировали распространенность шейной эктопии вилочковой железы у 200 пациентов, средний возраст которых составлял 9 лет, результаты показали наличие таких включений у 66,5 % (133) пациентов, что превосходит данные других исследований [9]. Японские исследователи [10], проводя вскрытие 21 ребенка в возрасте до 10 месяцев, обнаружили эктопию вилочковой железы в шею в 33 % случаев (7 детей), другие же ученые из Японии в 2015 году провели, пожалуй, самое объемное исследование случаев интратиреоидной эктопии тимуса на выборке из 37816 детей из Фукусимы после аварии на атомной электростанции Фукусима-дайити. Было обнаружено 375 случаев (0,99 %) внутрищитовидной эктопии вилочковой железы. Образования располагались в правой (n = 180), левой (n = 178) или билатеральной (n = 17) долях щитовидной железы [11].

Тем не менее, такой большой разброс распространенности может быть вполне объясним не только национальными, экологическими, возрастными особенностями и различиями среди методов оценки, но в первую очередь местом обнаружения эктопических очагов. Если рассмотреть исследования исключительно внутрищитовидной локализации эктопии вилочковой железы, то разброс встречаемости в среднем уменьшается до 0,4-4,45 % (ME 0,99 %).

Если принимать во внимание тот факт, что исследователи из Ирана проводили диагностику на взрослой выборке, то в среднем мировая встречаемость интратиреодиной эктопии вилочковой железы у детей сужается до 0,4-2,3 % (ME 0,95 %) (диаграмма 1).

В сравнении с распространенностью интратиреоидной эктопии, обнаружение эктопических очагов в шее и в средостении (перитимальный жир, аорто-кавальная борозда, перикардиодиафрагмальные углы, по ходу нервов и т.д.), согласно исследованиям, встречается в популяции намного чаще. Так, распространенность включений в средостение, по данным некоторых авторов, варьирует от 39,5 % до 71 % (ME 53,1 %) во взрослой популяции (диаграмма 2), данные исследования проводились исключительно на пациентах с диагнозом миастения гравис, поскольку от наличия либо отсутствия эктопических очагов будет зависеть эффективность тимэктомии и клинический исход у данных пациентов [6, 12-14].

Встречаемость шейной эктопии вилочковой железы на настоящий момент наименее изучена, описан ряд клинических случаев [15-17], но распространенность в популяции рассчитана лишь в крайне малом количестве исследований (диаграмма 3).

Исходя из приведенных выше данных, можно расценивать встречаемость шейной эктопии в детской популяции в пределах 33-66,5 %, (ME 49,75 %). Это довольно высокие показатели в сравнении с встречаемостью интратиреоидной эктопии у детей (ME 0,95 %), что может свидетельствовать о более частой вариации эмбриогенеза вилочковой железы в латеральной части шеи, на что, например, указывают также Alnosair и соавторы [18].

Помимо основных локализаций эктопических очагов вилочковой железы, в литературе встречаются описания обнаружения таких элементов в миокарде правого желудочка [19], левой подскладочной области [20], паращитовидных железах [21], тканях глотки [22].

Для диагностики эктопии тимуса различных локализаций применяется широкий спектр исследований, таких как ультразвуковой (УЗИ), компьютерная томография (КТ), магнитно-резонансная томография (МРТ). Так, при применении ультразвукового метода (УЗИ), включения тимической ткани проявлялись в виде гипоэхогенной зоны с регулярными линейными или точечными внутренними гиперэхогенными элементами. [4, 5, 23]. В исследовании Segni и соавторов [23] у двух самых старших пациентов (13 и 17 лет) при повторных наблюдениях наблюдалась регрессия как размера, так и гипоэхогенности включений тимуса с течением времени. O'Connor K. и соавторы [21] описывают случай обнаружения эктопической ткани вилочковой желе-

Диаграмма 1
Распространенность выявления интратиреоидной эктопии вилочковой железы в мире (%)
Diagram 1
Prevalence of detection of intrathyroid ectopy of the thymus in the world (%)

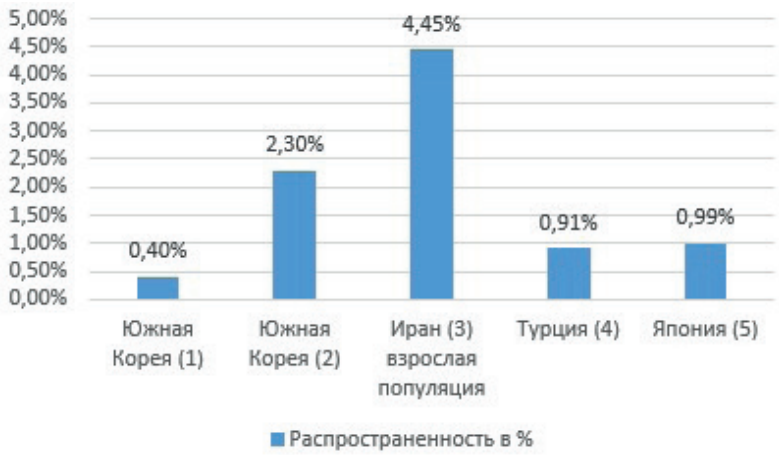

Примечание (Note): 1 – Kim HG, Kim MJ, Lee MJ.,2012; 2 – Bang MH, Shin J, Lee KS, et al. 2018; 3 – Tabatabaie SA, Hashemi SM, Sanei B, et al. 2007; 4 – Erol OB, S¸ahin D, Bayramoglu Z, et al. 2017; 5 – Fukushima T, Suzuki S, Ohira T, et al. 2015

Диаграмма 2
Распространенность выявления эктопии вилочковой железы в средостение в мире (%)
Diagram 2
Prevalence of detection of thymus ectopia in the mediastinum in the world (%)

Примечание (Note):
1 – Klimek-Piotrowska W, Mizia E, Kuzdza1 J, et al. 2012; 2 – Zieliński M, Kuzdzał J, Szlubowski A, Soja J. 2004; 3 – Ponseti JM, Gamez J, Vilallonga R, Ruiz C, Azem J, López-Cano M, Armengol M. 2008; 4 – Ashour M. 1995

Диаграмма 3
Распространенность выявления шейной эктопии вилочковой железы в мире (%)
Diagram 3
The prevalence of detection of cervical ectopy of the thymus in the world (%)

Примечание (Note):
1 – Costa NS, Laor T, Donnelly LF. 2010;
2 – Kotani H, Ishida T, Miyao M, et al. 2014

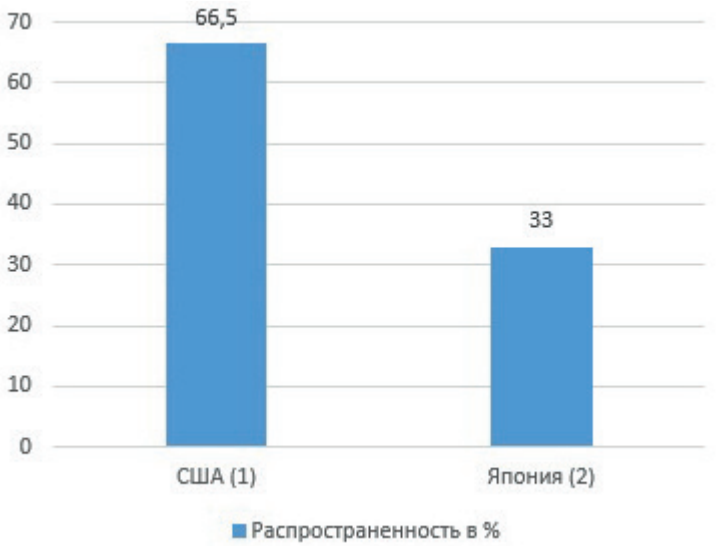

зы у 23-летней пациентки с болезнью Грейвса в щитовидную и паращитовидные железы с признаками возрастной инволюции (замещение нормальной ткани вилочковой железы на коричнево-желтую дольчатую жировую ткань), в исследовании Kabaalioğlu [24] у 4-х пациентов включения уменьшились в размерах, что говорит о том, что эктопические очаги, как и ортотопическая железа, не только имеют одинаковое строение, но и проходят нормальную инволюцию с возрастом. Несмотря на высокую точность методов визуализации, окончательно и с самой высокой долей достоверности данные образования можно оценить только гистопатологическими методами. Патогномоничным гистопатологическим признаком эктопии ткани вилочковой железы является обнаружение телец Гассаля (рис. 3).

Эктопические включения вилочковой железы могут иметь различные размеры, от «кистозных» образований до солидных, но функция данных очагов идентична ортотопическому тимусу [25]. Отсюда следует клиническая значимость обнаружения, выявления таких образований и их правильная дифференцировка. Как было сказано ранее, очаги эктопии проходят ту же инволюцию, что и вилочковая железа, расположенная в типичном месте, но проходят они и акцидентальную инволюцию (резкое изменение размеров в ответ на внешние факторы – стресс, заболевание, прием медикаментов). Так, очаги эктопии вилочковой железы в период акцидентальной инволюции или нормального возрастного увеличения в размерах часто принимаются за патологические образования, подлежащие хирургическому удалению, особенно в случаях, когда подобные образования провоцируют дисфагию, затруднение дыхания или сочетание миоза, эндофтальма и птоза (синдром Горнера). [15, 16, 26, 27]. Авторы акцентируют внимание на том, что всем детям с подобными образованиями необходимо проводить магнитно-резонансную визуализацию (рис. 4), сравнение с тканью ортотопической вилочковой железы и обязательное гистологическое исследование. В таких ситуациях эктопический тимус должен быть включен в круг дифференциальной диагностики. Помимо этого, перед принятием решения об оперативном вмешательстве необходимо абсолютно точно убедиться в наличии ортотопической вилочковой железы, поскольку эктопические очаги могут быть единственной локализацией данного органа, а их удаление может спровоцировать развитие иммуноопосредованных состояний у детей раннего возраста с еще несформированным клеточным иммунитетом [18, 26, 28].

Помимо шейной эктопической вилочковой железы, тех же рекомендаций стоит придерживаться в случае эктопии в средостение [29, 30] и щитовидную железу, поскольку большинство узловых образований щитовидной железы у детей представляют собой именно эктопическую часть тимуса [31] (рис. 5).

Также стоит акцентировать внимание на иммунологической резистентности детей после вынужденной тимэктомии (в основном в раннем возрасте вследствие оперативного разрешения врожденных пороков сердца). Данные о последующей их заболеваемости весьма разноречивы, некоторые авторы утверждают, что иммунный статус таких детей не претерпевает особенных изменений после удаления вилочковой железы [32, 33], другие же настаивают на том, что удаление одного из главных органов иммунной системы в период максимальной его активности неизбежно сказывается на их иммунологической резистентности [34-37]. Разноречивость данных в этих исследованиях также можно объяснить влиянием эктопической части вилочковой железы, которая не подвергается тимэктомии. Она продолжает выполнять свою функцию, вследствие чего иммунный статус таких детей не страдает, в отличие от пациентов, не имеющих резервной части вилочковой железы.

Итак, причины эктопии вилочковой железы объяснимы с точки зрения ее эмбриогенеза: какие-то

Рисунок 3
Сонограммы и цитопатологическое исследование внутрищитовидного образования у ребенка 7 лет
Figure 3
Sonograms and cytopathological examination of an intrathyroid mass in a 7-year-old child

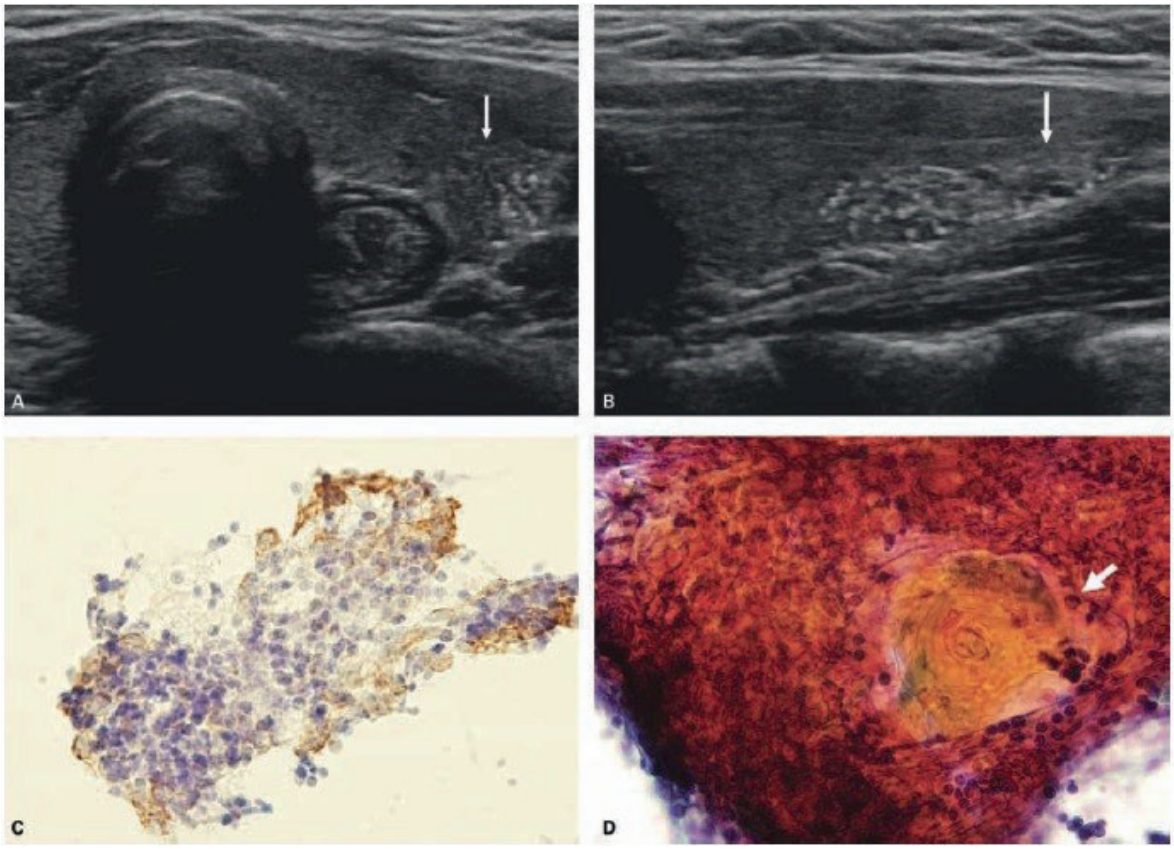

Примечание: Девочке 7 лет выполнена тонкоигольная аспирационная биопсия внутрищитовидного образования. Поперечная (A) и продольная (B) сонограммы с линейным датчиком показывают четко очерченный удлиненный гипоэхогенный узел (стрелки) в нижней левой части щитовидной железы с линейным и точечным датчиком. Цитопатологическое исследование (C и D) выявило полиморфную популяцию лимфоцитов и эпителиоподобных клеток (окрашивание цитокератином, 3400) (C) и тельце Гассаля (стрелка) в ткани тимуса (окраска гематоксилином и эозином, 3400) (D). (Kim HG, Kim MJ, Lee MJ. 2012).
Note: A 7-year-old girl underwent a fine-needle aspiration biopsy of an intrathyroid mass. Transverse (A) and longitudinal (B) sonograms with a linear probe show a well-defined elongated hypoechoic nodule (arrows) in the lower left side of the thyroid with a linear and dot probe. Cytopathological examination (C and D) revealed a polymorphic population of lymphocytes and epithelial-like cells (cytokeratin stain, 3400) (C) and Hassall's body (arrow) in thymus tissue (hematoxylin and eosin stain, 3400) (D). (Kim HG, Kim MJ, Lee MJ. 2012)

включения остаются по ходу тимо-фарингеального пути, другие вследствие общности происхождения и миграции (щитовидная, паращитовидная железы) [5]. Частота выявления таких очагов варьирует и в среднем по миру чаще всего выявляется в средостении у взрослых (МЕ 53,1 %), в шее у детей (МЕ 49,5 %), а также в щитовидной железе (МЕ 0,95 %). Диагностика таких образований имеет крайне важное клиническое значение, особенно с целью дифференциальной диагностики опухолевых образований, и должна выполняться с гистологическим подтверждением. Как правило, данные включения не прогрессируют, не подвергаются малигнизации, и не должны удаляться хирургически, так как данные включения выполняют функции ортотопической вилочковой железы, а также могут быть единственными участками тимуса в организме. Иммунный статус тимэктомированных детей после операции вследствие врожденного порока сердца может напрямую зависеть от наличия или отсутствия эктопических очагов вилочковой железы.

Информация о финансировании и конфликте интересов

Исследование не имело спонсорской поддержки.

Авторы декларируют отсутствие явных и потенциальных конфликтов интересов, связанных с публикацией настоящей статьи.

Рисунок 4
Эктопический очаг вилочковой железы в шею (правую поднижнечелюстную область) у 2-месячного ребенка
Figure 4
Ectopic focus of the thymus gland in the neck (right submandibular region) in a 2-month-old child

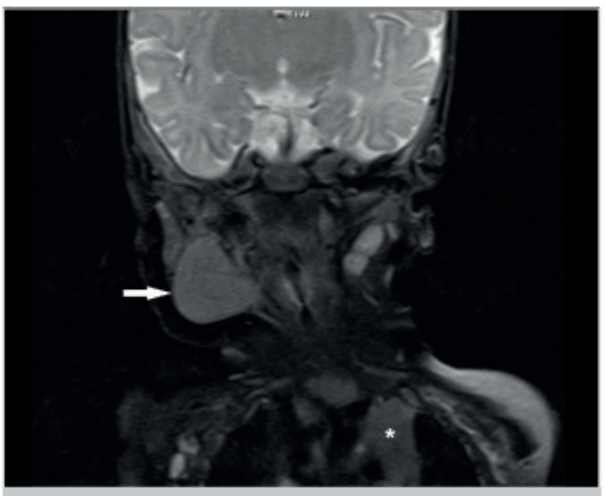

Примечание: стрелкой указан эктопический очаг вилочковой железы в шею (правую поднижнечелюстную область) у 2-месячного ребенка, размером 5×4×3 см (Abakir N, Eravcı FC, Emlik GD 2021).
Note: the arrow indicates the ectopic focus of the thymus in the neck (right submandibular region) in a 2-month-old child, 5×4×3 cm in size (Abakir N, Eravcı FC, Emlik GD 2021)

Рисунок 5
Интратиреоидная эктопия вилочковой железы
Figure 5
Intrathyroid ectopic thymus

Примечание: В левой щитовидной железе определяется четко очерченный желтый узел мягкой консистенции размером 0,9×0,8 см, являющийся интратиреоидной эктопией вилочковой железы (Int J Clin Exp Pathol. 2014; 7(9): 6375-6378.).
Note: In the left thyroid gland, there is a clearly defined yellow nodule of soft consistency measuring 0.9×0.8 cm, which is an intrathyroid ectopia of the thymus gland (Int J Clin Exp Pathol. 2014; 7(9): 6375-6378.)

ЛИТЕРАТУРА / REFERENCES:

1. Kacker A, April M, Markentel CB, Breuer F. Ectopic thymus presenting as a solid submandibular neck mass in an infant: case report and review of literature. ***Internat J of Pediat Otorhinolaryngol.*** 1999; 49(3): 241-245.
2. Walter E, Willich E, Webb WR. The thymus: Diagnostic Imaging, Functions, and Pathological Anatomy. Berlin Heidelberg: Springer, 1992. 224 p.
3. Wee T, Lee AF, Nadel H, Bray H. The paediatric thymus: recognising normal and ectopic thymic tissue. ***Clin Radiol.*** 2021; 76(7): 477-487. DOI: 10.1016/j.crad.2021.02.017
4. Kim HG, Kim MJ, Lee MJ. Sonographic appearance of intrathyroid ectopic thymus in children. ***J Clin Ultrasound.*** 2012; 40(5): 266-271. DOI: 10.1002/jcu.21898
5. Bang MH, Shin J, Lee KS, Kang MJ. Intrathyroidal ectopic thymus in children: a benign lesion. ***Medicine (Baltimore).*** 2018; 97(14): e0282. DOI: 10.1097/MD.0000000000010282
6. Klimek-Piotrowska W, Mizia E, Kuzdza1 J, Lazar A, Lis M, Pankowski J. Ectopic thymic tissue in the mediastinum: limitations for the operative treatment of myasthenia gravis. ***Eur J Cardiothorac Surg.*** 2012; 42(1): 61-65. DOI: 10.1093/ejcts/ezr268
7. Tabatabaie SA, Hashemi SM, Sanei B, Sanei MH. The frequency of ectopic thymic tissue in the necks of patients without any thymic disease. ***Med Sci Monit.*** 2007; 13(6): CR283-85
8. Erol OB, Sahin D, Bayramoglu Z, Yılmaz R, Akpınar YuE, Ünal ÖF, Yekeler E. Ectopic intrathyroidal thymus in children: prevalence, imaging findings and evolution. ***Turk J Pediatr.*** 2017; 59(4): 387e94. DOI: 10.24953/turkjped.2017.04.004
9. Costa NS, Laor T, Donnelly LF. Superior cervical extension of the thymus: a normal finding that should not be mistaken for a mass. ***Radiology.*** 2010; 256(1): 238-242. DOI: 10.1148/radiol.10091792
10. Kotani H, Ishida T, Miyao M, Manabe S, Kawai C, Abiru H, et al. Ectopic cervical thymus: a clinicopathological study of consecutive, unselected infant autopsies. ***Int J Pediatr Otorhinolaryngol.*** 2014; 78(11): 1917-1922. DOI: 10.1016/j.ijporl.2014.08.024
11. Fukushima T, Suzuki S, Ohira T, Shimura H, Midorikawa S, Ohtsuru A, et al. Prevalence of ectopic intrathyroidal thymus in Japan: the Fukushima health management survey. ***Thyroid.*** 2015; 25(5): 534-537. DOI: 10.1089/thy.2014.0367
12. Ponseti JM, Gamez J, Vilallonga R, Ruiz C, Azem J, López-Cano M, Armengol M. Influence of ectopic thymic tissue on clinical outcome following extended thymectomy in generalized seropositive nonthymomatous myasthenia gravis. ***Eur J Cardiothorac Surg.*** 2008; 34(5): 1062-1067. DOI: 10.1016/j.ejcts.2008.07.049

13. Zieliński M, Kuzdzał J, Szlubowski A, Soja J. Transcervical-subxiphoid-videothoracoscopic "maximal" thymectomy-operative technique and early results. ***Ann Thorac Surg.*** 2004; 78(2): 404-9; discussion 409-410. DOI: 10.1016/j.athoracsur.2004.02.021
14. Ashour M. Prevalence of ectopic thymic tissue in myasthenia gravis and its clinical significance. ***J Thorac Cardiovasc Surg.*** 1995; 109(4): 632-635. DOI: 10.1016/S0022-5223(95)70343-8
15. Abakir N, Eravcı FC, Emlik GD. Symptomatic solid ectopic cervical thymus in a 2-month-old infant: case report. ***Turk Arch Otorhinolaryngol.*** 2021; 59: 154-157. DOI: 10.4274/tao.2021.2021-2-16
16. González AMH, Rivera DM, Peralta MP. Ectopic cervical thymus: a case report. ***Rev Colomb Radiol.*** 2018; 29(3): 4975-4978.
17. Nguyen Q, deTar M, Wells W, Crockett D. Cervical thymic cyst: case reports and review of the literature. ***Laryngoscope.*** 1996; 106: 247-252. DOI: 10.1097/00005537-199603000-00001
18. Alnosair AA, Alnosair LA, Saleh AAA, Al Zaid AR, Al Alhareth AS, Alkhars FS. Solid Ectopic Cervical Thymus: A Case Report. ***Cureus.*** 2022; 14(5): e25142. DOI: 10.7759/cureus.25142
19. Makogon AV, Andryushina IV, Chernova DA. Right ventricular aneurysm. Ectohic thymus in the right ventricle of fetal heart. ***Prenatal Diagnosis.*** 2017; 16(2): 133-140. Russian (Макогон А.В., Андрюшина И.В., Чернова Д.А. Аневризма правого желудочка плода. Эктопия тимуса в миокард правого желудочка //Пренатальная диагностика. 2017. Т. 16, № 2. С. 133-140.) DOI: 10.21516/2413-1458-2017-16-2-133-140
20. Lin Y, Li J, Xue L, Sun P, He Q, Li Y. Ectopic thymic tissue in subglottis of children: evaluation and management. ***Braz J Otorhinolaryngol.*** 2023; 89(1): 90-97. DOI: 10.1016/j.bjorl.2021.10.001
21. O'Connor K, Alzahrani H, Murad F, Daroca P, Kandil E. An ectopic intrathyroidalthymic tissue and intrathymic parathyroid tissue in a patient with Graves disease. ***Gland Surg.*** 2017; 6(6): 726-728. DOI: 10.21037/gs.2017.08.11
22. Chen C, Liu BB, Bian PP, Xu BC, Guo YF. Pharyngeal ectopic thymus: a case report. ***Ear Nose Throat J.*** 2021; 100: NP354-356. DOI: 10.1177/0145561320918434
23. Segni M, di Nardo R, Pucarelli I, Biffoni M. Ectopic intrathyroidal thymus in children: a long-term follow-up study. ***Horm Res Paediatr.*** 2011; 75(4): 258-263. DOI: 10.1159/000322441
24. Kabaalioğlu A, Öztek MA, Kesimal U, Çeken K, Durmaz E, Apaydın A. Intrathyroidal ectopic thymus in children: a sonographic survey. ***Med Ultrason.*** 2017; 19(2): 179-184. DOI: 10.11152/mu-913
25. Kancherla VS, Foster SB, Holsinger C, Luna M, Jones J, Hanson C. Characterization of Immune Function in a Patient with Ectopic Thymus. ***J All Clin Immunol.*** 2006; 117(2): S288. DOI: 10.1016/j.jaci.2005.12.1087
26. Chang A, Nataraja RM, Pudel E, Stunden R, Baré S, Pacilli M. Diagnosis and management of ectopic cervical thymus in children: Systematic review of the literature. ***J Pediatr Surg.*** 2021; 56: 2062-2068. DOI: 10.1016/j.jpedsurg.2021.03.003
27. Pani E, Cantone N, Naselli A, Noccioli B, Ciardini E. New-born with cervical ectopic thymus: an uncommon developmental disorder which has to be consider in the differential diagnosis of unilateral neck mass in children. ***Acad J Ped Neonatol.*** 2020; 9(1): 555809. DOI: 10.19080/ajpn.2020.09.555809
28. Loney DA, Bauman NM. Ectopic cervical thymic masses in infants: a case report and review of the literature. ***Int J Pediatr Otorhinolaryngol.*** 1998; 43(1): 77-84. DOI: 10.1016/s0165-5876(97)00155-9
29. Al-Salem AH. Ectopic thymic tissue simulating--a posterior mediastinal mass. ***Eur J Pediatr Surg.*** 1992; 2(2): 106-7. DOI: 10.1055/s-2008-1063414
30. Malone PS, Fitzgerald RJ. Aberrant thymus: a misleading mediastinal mass. ***J Pediatr Surg.*** 1987; 22(2): 130-131. DOI: 10.1016/s0022-3468(87)80428-1
31. Panferova TR, Nilulina AL, Serebryakova IN, Polyakov VG. The ultrasound diagnosis of ectopic thymus tissue in the thyroid gland in children. ***Onkopediatria.*** 2015; 2(2): 109-114. Russian (Панфёрова Т.Р., Никулина А.Л., Серебрякова И.Н., Поляков В.Г. Ультразвуковая диагностика эктопированной ткани тимуса в щитовидной железе у детей // Онкопедиатрия. 2015. Т. 2, № 2. С. 109-114.) DOI: 10.15690/onco.v2i2.1341
32. Wells WJ, Parkman R, Smogorzewska E, Barr M. Neonatal thymectomy: does it affect immune function? ***J Thorac Cardiovasc Surg.*** 1998; 115(5): 1041-1046. DOI: 10.1016/S0022-5223(98)70403-9
33. Afifi A, Raja SG, Pennington DJ, Tsang VT. For neonates undergoing cardiac surgery does thymectomy as opposed to thymic preservation have any adverse immunological consequences? ***Interact Cardiovasc Thorac Surg.*** 2010; 11(3): 287-291. DOI: 10.1510/icvts.2010.237172
34. Halnon NJ, Jamieson B, Plunkett M, Kitchen CM, Pham T, Krogstad P. Thymic function andrimpaired maintenance of peripheral T-cell populations in children with congenital heart disease and surgicalthymectomy. ***Pediatr Res.*** 2005; 57: 42-48.
35. Sauce D, Larsen M, Fastenackels S, et al. Evidence of premature immune aging in patients thymectomized during early childhood. ***J Clin Invest.*** 2009; 119: 3070-3078.
36. Torfadottir H, Freysdottir J, Skaftadottir I, Haraldsson A, Sigfiisson G, Ogmundsdottir HM. Evidence for extrathymic T-cell maturation afterthymectomy in infancy. ***Clin Exp Immunol.*** 2006; 145(3): 407-412.
37. Cavalcanti NV, Palmeira P, Jatene MB, de Barros Dorna M, Carneiro-Sampaio M. Early Thymectomy Is Associated With Long-Term Impairment of the Immune System: A Systematic Review. ***Front Immunol.*** 2021; 12: 774780. DOI: 10.3389/fimmu.2021.774780

КОРРЕСПОНДЕНЦИЮ АДРЕСОВАТЬ:
ВЕДЕРНИКОВА Алена Владимировна
650029, г. Кемерово, ул. Ворошилова, д. 22 а, ФГБОУ ВО КемГМУ Минздрава России
Тел: 8 (3842) 73-48-56 E-mail: cmombilla@gmail.com

ИНФОРМАЦИЯ ОБ АВТОРАХ	INFORMATION ABOUT AUTHORS
ВЕДЕРНИКОВА Алена Владимировна, ассистент кафедры педиатрии и неонатологии, ФГБОУ ВО КемГМУ Минздрава РФ, г. Кемерово, Россия. E-mail: cmombilla@gmail.com	VEDERNIKOVA Alena Vladimirovna, assistant, department of pediatrics and neonatology, Kemerovo State Medical University, Kemerovo, Russia. E-mail: cmombilla@gmail.com
РОВДА Юрий Иванович, доктор мед. наук, профессор кафедры педиатрии и неонатологии, ФГБОУ ВО КемГМУ Минздрава РФ, г. Кемерово, Россия. E-mail: y.i.rovda@rambler.ru	ROVDA Yury Ivanovich, doctor of medical sciences, professor, professor of the department of pediatrics and neonatology, Kemerovo State Medical University, Kemerovo, Russia. E-mail: y.i.rovda@rambler.ru
МИНЯЙЛОВА Наталья Николаевна, доктор мед. наук, профессор кафедры педиатрии и неонатологии ФГБОУ ВО КемГМУ Минздрава РФ, г. Кемерово, Россия. E-mail: mnn1911@mail.ru	MINYAYLOVA Natalya Nikolaevna, doctor of medical sciences, docent, professor of the department of pediatrics and neonatology, Kemerovo State Medical University, Kemerovo, Russia. E-mail: mnn1911@mail.ru
ШМАКОВА Ольга Валерьевна, канд. мед. наук, доцент, зав. кафедрой педиатрии и неонатологии, ФГБОУ ВО КемГМУ Минздрава России, г. Кемерово, Россия. E-mail: shmakova.ov@kemsma.ru	SHMAKOVA Olga Valerievna, candidate of medical sciences, docent, head of the department of prediatry and neonatology, Kemerovo State Medical University, Kemerovo, Russia. E-mail: shmakova.ov@kemsma.ru
ХОБОТКОВА Татьяна Сергеевна, канд. мед. наук, ассистент кафедры педиатрии и неонатологии, ФГБОУ ВО КемГМУ Минздрава РФ, г. Кемерово, Россия. E-mail: hts62@yandex.ru	KHOBOTKOVA Tatyana Sergeevna, candidate of medical sciences, assistant, department of pediatrics and neonatology, Kemerovo State Medical University, Kemerovo, Russia. E-mail: hts62@yandex.ru
ЧЕРНЫХ Наталья Степановна, канд. мед. наук, доцент, доцент кафедры поликлинической педиатрии, пропедевтики детских болезней и последипломной подготовки, ФГБОУ ВО КемГМУ Минздрава России, г. Кемерово, Россия. E-mail: nastep@mail.ru	CHERNYKH Natalya Stepanovna, candidate of medical sciences, docent, docent of the department of polyclinic pediatrics, propaedeutics of childhood diseases and postgraduate training, Kemerovo State Medical University, Kemerovo, Russia. E-mail: nastep@mail.ru
ХАЛИВОПУЛО Иван Константинович, врач сердечно-сосудистый хирург, зав. отделением кардиохирургии № 2, ФГБНУ НИИ КПССЗ, г. Кемерово, Россия. E-mail: halivopulo@mail.ru	KHALIVOPULO Ivan Konstantinovich, cardiovascular surgeon, head of the department of cardiac surgery N 2, Research Institute of Complex Problems of Cardiovascular Diseases, Kemerovo, Russia. E-mail: halivopulo@mail.ru
СИЗОВА Ирина Николаевна, канд. мед. наук, врач ультразвуковой диагностики, ФГБНУ НИИ КПССЗ, г. Кемерово, Россия. E-mail: sizova_i.n@mail.ru	SIZOVA Irina Nikolaevna, candidate of medical sciences, physician of ultrasound diagnostics, Research Institute of Complex Problems of Cardiovascular Diseases, Kemerovo, Russia. E-mail: sizova_i.n@mail.ru
ШАБАЛДИН Андрей Владимирович, доктор мед. наук, доцент, ведущий научный сотрудник, ФГБНУ НИИ КПССЗ; профессор кафедры поликлинической педиатрии, пропедевтики детских болезней и последипломной подготовки, ФГБОУ ВО КемГМУ Минздрава России, г. Кемерово, Россия. E-mail: weit2007@yandex.ru	SHABALDIN Andrey Vladimirovich, doctor of medical sciences, docent, leading researcher, Research Institute of Complex Problems of Cardiovascular Diseases; professor of the department of polyclinic pediatrics, propaedeutics of childhood diseases and postgraduate training, Kemerovo State Medical University, Kemerovo, Russia. E-mail: weit2007@yandex.ru
ЮНКИНА Яна Вячеславовна, канд. мед. наук, зав. педиатрическим специализированным отделением, ГАУЗ КОКБ им. С.В. Беляева, г. Кемерово, Россия. E-mail: okbunkina@yandex.ru	YUNKINA Yana Vyacheslavna, candidate of medical sciences, head of pediatric specialized department, Kuzbass Clinical Hospital named after S.V. Belyaev, Kemerovo, Russia. E-mail: okbunkina@yandex.ru
СУХАРЕВА Олеся Сергеевна, врач-патологоанатом, зав. отделением детской патологии, ГБУЗ ОТ «ККПАБ», г. Кемерово, Россия. E-mail: kudashkina9292@mail.ru	SUKHAREVA Olesya Sergeevna, pathologist, head of the department of pediatric pathology, Kuzbass Clinical Pathological and Anatomical Bureau, Kemerovo, Russia. E-mail: kudashkina9292@mail.ru

Статья поступила в редакцию 12.02.2023 г.

Ющенко М.А., Мозес В.Г., Рудаева Е.В., Елгина С.И., Мозес К.Б., Рыбников С.В., Центер Я.
Кузбасская областная клиническая больница им. С.В. Беляева,
Кемеровский государственный университет, Россия
Кемеровский государственный медицинский университет,
г. Кемерово, Россия,
Медицинский центр Сорока,
г. Беэр Шева, Израиль

СОВРЕМЕННЫЕ ПОДХОДЫ К ПРОФИЛАКТИКЕ ИНФЕКЦИЙ ПОСЛЕ ЭМБОЛИЗАЦИИ МАТОЧНЫХ АРТЕРИЙ ПРИ МИОМЕ МАТКИ

Проведен поиск информации по базам данных PubMed, Scopus, Web of Science, РИНЦ по следующим ключевым словам: infection prevention, uterine artery embolization, uterine myoma, etiology, pathogenesis, diagnosis, treatment, без языковых ограничений. Для анализа выбрали 34 источника с полным доступом к тексту, 90 % которых были опубликованы в течение последних пяти лет, а 50 % – в течение последних трех лет. Критерием исключения источников служили малая информативность и устаревшие данные.
Эмболизация маточной артерии (ЭМА) – эффективная и безопасная процедура с низкой общей частотой послеоперационных инфекций матки (< 2,5 %), аналогичная миомэктомии. Входными воротами инфекции при ЭМА вероятнее всего является процедурный артериальный доступ или цервикальный канал для вагинальной микрофлоры. Для профилактики послеоперационных инфекционных осложнений рекомендуется в течение часа перед разрезом на коже внутривенное введение антибиотиков. Следует отметить, что многие выводы и рекомендации, касающиеся подходов к профилактике инфекций после эмболизации маточных артерий при миоме матки основаны на исследованиях низкого качества с недостаточным количеством наблюдений. В стратегии борьбы с инфекционными осложнениями при ЭМА для создания единых подходов, основанных на доказательной медицине, необходимы дальнейшие крупные рандомизированные клинические исследования.

Ключевые слова: профилактика инфекций; эмболизация маточных артерий; миома матки

Yushchenko M.A., Moses V.G., Rudaeva E.V., Elgina S.I., Moses K.B., Rybnikov S.V., Tsenter Y.
Kuzbass Regional Clinical Hospital named after S.V. Belyaev,
Kemerovo State University,
Kemerovo State Medical University, Kemerovo, Russia
Soroka Medical Center, Beer Sheva, Israel

MODERN APPROACHES TO INFECTION PREVENTION AFTER UTERINE ARTERY EMBOLIZATION IN UTERINE MYOMA

Information was searched for PubMed, Scopus, Webof-science, RSCI databases using the following keywords: infection prevention, uterine artery embolization, uterine myoma, etiology, pathogenesis, diagnosis, treatment, without language restrictions. For the analysis, 34 sources with full access to the text were selected, 50 % of which were published within the last five years, and 90 % within the last three years. The criteria for excluding sources were low information content and outdated data. Uterine artery embolization (UAE) is an effective and safe procedure with a low overall incidence of postoperative uterine infections (< 2.5 %), similar to myomectomy. The entrance gate of infection in UAE is most likely a procedural arterial access or cervical canal for vaginal microflora. For the prevention of postoperative infectious complications, intravenous antibiotics are recommended within an hour before the incision on the skin. It should be noted that many of the conclusions and recommendations regarding approaches to infection prevention after uterine artery embolization for uterine fibroids are based on low-quality studies with insufficient follow-up. In the strategy of combating infectious complications in UAE, further large randomized clinical trials are needed to create unified approaches based on evidence-based medicine.

Key words: infection prevention; uterine artery embolization; uterine myoma

Профилактика инфекций при эмболизации маточных артерий (ЭМА) является важным этапом лечения миомы матки [1-3]. Послеоперационные гнойно-септические осложнения при ЭМА нередко приводят к гистерэктомии, что противоречит всей концепции органосохраняющего лечения миомы матки [4-6]. Послеоперационные инфекции при выполнении процедуры ЭМА при миоме матки развиваются примерно в 2,5 % случаев, причем вероятность развития осложнения выше при субмукозном

Информация для цитирования: doi 10.24412/2686-7338-2023-2-66-70 EDN DULPSQ

Ющенко М.А., Мозес В.Г., Рудаева Е.В., Елгина С.И., Мозес К.Б., Рыбников С.В., Центер Я. СОВРЕМЕННЫЕ ПОДХОДЫ К ПРОФИЛАКТИКЕ ИНФЕКЦИЙ ПОСЛЕ ЭМБОЛИЗАЦИИ МАТОЧНЫХ АРТЕРИЙ ПРИ МИОМЕ МАТКИ //Мать и Дитя в Кузбассе. 2023. №2(93). С. 66-70.

расположении узлов, что связано с риском развития экспульсии миоматозного узла в полость матки и его контаминацией микрофлорой [7, 8]. Этот показатель ниже, чем, например, частота послеоперационных инфекций при эндоскопической миомэктомии — 4 %, но все равно остается клинически значимым, что определяет актуальность данной проблемы [9-11].

Цель обзора — обобщить имеющиеся литературные данные о распространенности, патогенезе, профилактике инфекционных осложнений после эмболизации маточных артерий при миоме матки.

МАТЕРИАЛ И МЕТОДЫ

Поиск информации проводили по базам данных PubMed, Scopus, Webofscience, РИНЦ по следующим ключевым словам: infection prevention, uterine artery embolization, uterine myoma, etiology, pathogenesis, diagnosis, treatment без языковых ограничений. Для анализа выбрали 33 источника с полным доступом к тексту, 90 % которых были опубликованы в течение последних пяти лет, а 50 % — в течение последних трех лет. Критериями исключения источников служили малая информативность и устаревшие данные.

Патогенез послеоперационных инфекций при ЭМА имеет ряд особенностей. Основной эффект ЭМА при миоме матки заключается в создании локального инфаркта в области миоматозного узла [12]. Искусственно созданная острая ишемия миометрия за счет артериальных коллатералей обычно разрешается в течение 48-72 часов после ЭМА, в то время как в миоматозном узле, не имеющем коллатерального кровоснабжения, формируется инфаркт [13]. Считается, что зона инфаркта особо восприимчива к инфекции, контаминация которой может происходить тремя путями: менее вероятно — микрофлора с поверхности кожи при проведении артериального доступа, более вероятно — вагинальная микрофлора через цервикальный канал шейки матки при его недостаточности [14] и загрязнение при экспульсии миоматозного узла [15, 16]. При первых двух путях гнойно-септические осложнения возникают обычно в раннем послеоперационном периоде, тогда как при экспульсии миоматозного узла — в более позднем периоде. Это обусловлено тем, что экспульсия миоматозного узла происходит в среднем через 14,8 недель после процедуры ЭМА [17, 18]. Учитывая эти данные, первой линией профилактики инфекционных осложнений при ЭМА является строгий отбор пациентов и выполнение условий данной процедуры [19].

Перед выполнением ЭМА рекомендуется обследовать пациентов на наличие/отсутствие острой инфекции органов малого таза и мочевыделительной системы, однако эти рекомендации основываются на экстраполяции опыта плановых хирургических вмешательств [20].

В третей редакции «Клинических рекомендаций по использованию ЭМА в лечении миомы матки» (2013) Королевского колледжа акушеров гинекологов (Royal College of Obstetricians and Gynaecologists — RCOG) и Королевского колледжа радиологов (Royal College of radiologist — RCR) наличие внутриматочного контрацептива (ВМК) рассматривается как фактор риска инфекции после ЭМА, поэтому перед процедурой рекомендуется его удалять [20]. В обзоре MP Kohi с соавт. (2018) приводит обновленные данные, что риск воспалительных заболеваний органов малого таза, связанных с ВМК, составляет менее 1 на 1300 [21]. Кроме того, в исследовании Smeets et al. было показано, что у женщин с ВМК, перенесших ЭМА, в периоде наблюдения 20,5 месяцев не развивались какие-либо инфекционные осложнения, однако небольшое количество наблюдений (20 участников) не позволяет сделать однозначных выводов [22, 23].

Основываясь на опыте других хирургических вмешательств, высказывались опасения, что выполнение ЭМА у пациентов, получающих иммуносупрессивную терапию по поводу соматических заболеваний, может быть ассоциировано с риском инфекционных осложнений [24, 25]. Сегодня такой риск не исключен, так как представленные результаты ЭМА у такой категории пациентов основаны на малом количестве наблюдений, например в исследовании K. Han (2019, 8 наблюдений) [26].

Европейское общество кардиоваскулярных и интервенционных радиологов (Cardiovascular and Interventional Radiological Society of Europe — CIRSE) в обновленных практических рекомендациях 2018 года по антибиотикопрофилактике у детей и взрослых рекомендует выполнять ЭМА с обязательным соблюдением условий для чистой контаминированной операционной раны (разрез, при котором при хирургическом вмешательстве нет воспаления, без нарушения асептики и при котором не входят в дыхательные, пищеварительные и мочеполовые пути / разрез, через который входят в дыхательные, пищеварительные или мочеполовые пути в контролируемых условиях, но без контаминации) [27]. Сосудистый доступ при выполнении ЭМА не оказывает существенного влияния на риск послеоперационных инфекционных осложнений: по данным M. Nahai (2020 год, 182 участника), трансрадиальная и трансфеморальная ЭМА имеют сходные технические и клинические результаты с низкой частотой осложнений в месте доступа (однако качество исследования имеет ограничения в виде дизайна случай-контроль) [28].

Второй линией профилактики инфекционных осложнений при ЭМА является рутинная атибиотикопрофилактика. Несмотря на очевидную эффективность данной стратегии, единого консенсуса в отношении групп антибиотиков, схем и доз назначения при выполнении ЭМА сегодня не существует (табл.).

RCOG и RCR, экстраполируя данные о антибиотикопрофилактике при трансвагинальной гистерэктомии, кесаревом сечении и колоректальных вмешательствах, рекомендует вводить антибиотики, обла-

Таблица
Рекомендуемые схемы антибиотикопрофилактики при ЭМА
Table
Recommended regimens for antibiotic prophylaxis in UAE

Источник	Процедура	Предоперационное введение	Послеоперационное введение
Королевский колледж акушеров гинекологов (RCOG)/королевский колледж радиологов (RCR), 2013 [20]	ЭМА	Метронидазол с цефалоспоринами, хинолоны (ципрофлоксацин), гентамицин или амоксициллин	Нет
Сообщество интервенционной радиологии (SIR) / Европейское общество кардиоваскулярных и интервенционных радиологов (CIRSE) / Канадская ассоциация интервенционной радиологии (CAIR), 2018 [29]	ЭМА	2 г цефазолина в/в; альтернативные схемы: 900 мг клиндамицина внутривенно + 1,5 мг/кг гентамицина; 2 г ампициллина IV; 1,5–3 г ампициллина/сульбактама в/в; ванкомицин рекомендуется пациентам с аллергией на пенициллин	100 мг доксициклина два раза в день в течение 7 дней (у женщин с гидросальпинксом) – в стадии пересмотра
Американский колледж акушеров гинекологов (ACOG), 2018 [30]	Гистерэктомия	2 г цефазолина в/в (пациенты ≤ 120 кг), 3 г цефазолина в/в (пациенты > 120 кг)	Нет

дающие наибольшей активностью в отношении анаэробной инфекции, бактероидов, стрептококков и кишечной палочки: метронидазол с цефалоспоринами, хинолоны (ципрофлоксацин), гентамицин или амоксициллин [20]. В то же время, Американский колледж акушеров гинекологов (ACOG) в качестве предоперационной антибиотикопрофилактики ограничивается однократным введением 2-3 грамм цеазолина в зависимости от веса пациента [29].

CIRSE в обновленных практических рекомендациях 2018 года по антибиотикопрофилактике у детей и взрослых при выполнении эндоваскулярных и рентгенохирургических процедур рекомендует рутинное введение антибиотиков за 1 час до разреза и/или прокола кожи. Авторы приводят данные, что введение антибиотиков после процедуры было связано с 4-кратным увеличением числа инфекционных осложнений, что эквивалентно частоте, возникающей при отсутствии антибиотикопрофилактики. Повторную дозу антибиотиков следует вводить, если с момента введения начальной дозы прошло 2 часа. При выполнении процедуры ЭМА, по мнению авторов данных практических рекомендаций, потенциальными микробными агентами, вызывающими инфекционные осложнения, являются S. aureus, S. epidermidis, Streptococcus spp., Escherichia coli и вагинальная микрофлора. В отношении антибиотика первого выбора консенсус отсутствует, рекомендуемая схема: 1-2 г цефазолина в/в; альтернативные схемы: 900 мг клиндамицина внутривенно + 1,5 мг/кг гентамицина; 2 г ампициллина IV; 1,5-3 г ампициллина/сульбактама в/в; 100 мг доксициклина два раза в день в течение 7 дней (у женщин с гидросальпинксом); ванкомицин рекомендуется пациентам с аллергией на пенициллин [28].

Послеоперационное введение антибиотиков при ЭМА сегодня не рекомендуется [30]. Наличие гидросальпингса у женщины при выполнении ей ЭМА ранее ассоциировалось с риском развития пиосальпингса, поэтому таким пациенткам рекомендовалось профилактическое назначение доксициклина [31, 32]. В то же время, исследование Николаса Петруцци (2012), основываясь на оценке 429 женщин с миомой матки (16 из них с гидросальпингсом), не выявило увеличения риска пиосальпингса при введении 1 грамма цефазолина перед выполнением ЭМА у такой категории пациенток. В еще одном исследовании оценивалась стратегия послеоперационной антибиотикотерапии при ЭМА. Все пациенты (375 участников) получали рутинную предоперационную антибиотикопрофилактику (1-2 грамма цефазолина в зависимости от веса пациентки), однако часть женщин (217 участников) в течение 5 дней послеоперационного периода получали ципрофлоксацин 1 грамм/сут перорально. Всего было зарегистрировано 6 случаев инфекционных осложнений (6/375, 1,6 %), однако статистически значимого различия между обеими группами не было выявлено, что позволило авторам сделать вывод о неэффективности послеоперационной антибиотикотерапии при ЭМА [33].

Таким образом, анализ литературы показывает, что многие выводы и рекомендации, касающиеся подходов к профилактике инфекций после эмболизации маточных артерий при миоме матки, основаны на исследованиях низкого качества с недостаточным количеством наблюдений. В стратегии борьбы с инфекционными осложнениями при ЭМА для создания единых подходов, основанных на доказательной медицине, необходимы дальнейшие крупные рандомизированные клинические исследования.

Информация о финансировании и конфликте интересов

Исследование не имело спонсорской поддержки.

Авторы декларируют отсутствие явных и потенциальных конфликтов интересов, связанных с публикацией настоящей статьи.

ЛИТЕРАТУРА / REFERENCES:

1. Young M, Coffey W, Mikhail LN. Uterine Fibroid Embolization. 2022 Nov 28. In: StatPearls [Internet]. Treasure Island (FL): StatPearls Publishing; 2022.
2. Ludwig PE, Huff TJ, Shanahan MM, Stavas JM. Pregnancy success and outcomes after uterine fibroid embolization: updated review of published literature. ***Br J Radiol.*** 2020; 93(1105): 20190551. DOI: 10.1259/bjr.20190551.
3. Manyonda I, Belli AM, Lumsden MA, Moss J, McKinnon W, Middleton LJ, et al. FEMME Collaborative Group. Uterine-Artery Embolization or Myomectomy for Uterine Fibroids. ***N Engl J Med.*** 2020; 383(5): 440-451. DOI: 10.1056/NEJMoa1914735.
4. Serres-Cousine O, Kuijper FM, Curis E, Atashroo D. Clinical investigation of fertility after uterine artery embolization. ***Am J Obstet Gynecol.*** 2021; 225(4): 403.e1-403.e22. DOI: 10.1016/j.ajog.2021.05.033.
5. American College of Obstetricians and Gynecologists' Committee on Practice Bulletins–Gynecology. Management of Symptomatic Uterine Leiomyomas: ACOG Practice Bulletin, Number 228. ***Obstet Gynecol.*** 2021; 137(6): e100-e115. DOI: 10.1097/AOG.0000000000004401.
6. Spies JB, Frenk NE. Better Understanding Our Tools for Uterine Fibroid Embolization. ***Radiology.*** 2021; 298(2): 466-467. DOI: 10.1148/radiol.2020204357.
7. Lukies M, Clements W. Current Strategies for Prevention of Infection After Uterine Artery Embolisation. ***Cardiovasc Intervent Radiol.*** 2022; 45(7): 911-917. DOI: 10.1007/s00270-022-03158-3.
8. Martins JG, Gaudenti D, Crespo F, Ganesh D, Verma U. Uncommon Complication of Uterine Artery Embolization: Expulsion of Infarcted Myoma and Uterine Sepsis. ***Case Rep Obstet Gynecol.*** 2016; 2016: 8695318. DOI: 10.1155/2016/8695318.
9. Szkodziak P, Pyra K, Szkodziak F, Krzyżanowski J, Czuczwar P, Woźniak S, et al. The Lublin Protocol of the Uterine Arteries Embolization in the Treatment of Symptomatic Uterine Fibroids. ***J Vis Exp.*** 2020; (163). DOI: 10.3791/61530.
10. Kim MD. Uterine Artery Embolization for Leiomyomas and Adenomyosis: A Pictorial Essay Based on Our Experience from 1300 Cases. ***Korean J Radiol.*** 2019; 20(10): 1462-1473. DOI: 10.3348/kjr.2019.0205.
11. Salehi M., Jalilian N., Salehi A., Ayazi M. Clinical Efficacy and Complications of Uterine Artery Embolization in Symptomatic Uterine Fibroids. ***Glob J Healthy Sci.*** 2015; 8: 245-250. DOI: 10.5539/gjhs.v8n7p245.
12. Maciel C, Tang YZ, Sahdev A, Madureira AM, Vilares Morgado P. Preprocedural MRI and MRA in planning fibroid embolization. ***Diagn Interv Radiol.*** 2017; 23(2): 163-171. DOI: 10.5152/dir.2016.16623.
13. Szejnfeld D, Santos RFT, Kambara AM, Colli MBO, Nasser F, Martins MS, Goldman SM. Uterine artery embolization with highly compressible calibrated microspheres for the treatment of uterine fibroids. ***Radiol Bras.*** 2022; 55(4): 231-235. DOI: 10.1590/0100-3984.2021.0123.
14. Sutcliffe JA, Briggs JH, Little MW, et al. Antibiotics in interventional radiology. ***Clin Radiol.*** 2015; 70: 223-234.
15. Chehab MA, Thakor AS, Tulin-Silver S, Connolly BL, Cahill AM, Ward TJ, et al. Adult and Pediatric Antibiotic Prophylaxis during Vascular and IR Procedures: A Society of Interventional Radiology Practice Parameter Update Endorsed by the Cardiovascular and Interventional Radiological Society of Europe and the Canadian Association for Interventional Radiology. ***J Vasc Interv Radiol.*** 2018; 29(11): 1483-1501.e2. DOI: 10.1016/j.jvir.2018.06.007.
16. Wang RL, Fu QT, Jiang J, Ruan DD, Lin JL, Tang Y, et al. Clinical outcomes of uterine artery embolization and experience of postoperative transvaginal fibroid expulsion: a retrospective analysis. ***Arch Gynecol Obstet.*** 2022; 306(3): 829-840. DOI: 10.1007/s00404-022-06407-5.
17. do Amaral VF, Yochiy FY, Furlanetto ML Jr, Payão SLM. Myoma Expulsion after Uterine Artery Embolization. ***Case Rep Surg.*** 2021; 2021: 6644229. DOI: 10.1155/2021/6644229.
18. Matsushima H, Kageyama K, Yamamoto A, Jogo A, Sohgawa E, Nota T, et al. Observation of Intramural Fibroid Expulsion on MRI after Uterine Artery Embolization. ***Case Rep Radiol.*** 2021; 2021: 7970894. DOI: 10.1155/2021/7970894.
19. Shlansky-Goldberg RD, Coryell L, Stavropoulos SW, Trerotola SO, Mondschein J, Beshara M, et al. Outcomes following fibroid expulsion after uterine artery embolization. ***J Vasc Interv Radiol.*** 2011; 22(11): 1586-93. DOI: 10.1016/j.jvir.2011.08.004.
20. Royal College of Obstetricians and Gynaecologists, Royal College of Radiologists. Clinical recommendations on the use of uterine artery embolisation (UAE) in the management of fibroids. 3rd edn, 2013. https://www.rcog.org.uk/globalassets/documents/guidelines/23-12-2013_rcog_rcr_uae.pdf
21. Kohi MP, Spies JB. Updates on Uterine Artery Embolization. ***Semin Intervent Radiol.*** 2018; 35(1): 48-55. DOI: 10.1055/s-0038-1636521.
22. Stępniak A. Uterine artery embolization in the treatment of symptomatic fibroids- state of the art 2018. ***Prz Menopauzalny.*** 2018; 17(4): 141-143. DOI: 10.5114/pm.2018.81733.
23. Chua KJ, McLucas B. Pain after uterine artery embolization with intrauterine device in situ. ***BJR Case Rep.*** 2020; 6(3): 20190128. DOI: 10.1259/bjrcr.20190128.
24. Mozes KB, Osipova IA, Solodovnik AG. The role of connective tissue dysplasia in the formation of the pathology of the upper digestive tract. ***Russian Journal of Gastroenterology, Hepatology, Coloproctology.*** 2002; 5: 164. Russian (Мозес К.Б., Осипова И.А., Солодовник А.Г. Роль дисплазии соединительной ткани в формировании патологии верхних отделов пищеварительного тракта //Российский журнал гастроэнтерологии, гепатологии, колопроктологии. 2002. № 5. С. 164.)

25. Moses VG. Diagnosis and treatment of varicose veins of the small pelvis in women with chronic pelvic pain syndrome. ***Pain.*** 2006; 1(10): 14-17. Russian (Мозес В.Г. Диагностика и лечение варикозного расширения вен малого таза у женщин с синдромом хронических тазовых болей //Боль. 2006. № 1(10). С. 14-17.)
26. Han K, Kim MD, Shin W, Song JJ, Kwon JH, Kim GM, Won JY. Uterine Artery Embolization in Patients With Autoimmune Disease: A Matched Case-Control Study. ***AJR Am J Roentgenol.*** 2019; 1-6. DOI: 10.2214/AJR.18.20432.
27. Kamel C, McGahan L, Mierzwinski-Urban M, et al. Ottawa (ON): Canadian Agency for Drugs and Technologies in Health; 2011 Jun.
28. Nakhaei M, Mojtahedi A, Faintuch S, Sarwar A, Brook OR. Transradial and Transfemoral Uterine Fibroid Embolization Comparative Study: Technical and Clinical Outcomes. ***J Vasc Interv Radiol.*** 2020; 31(1): 123-129. DOI: 10.1016/j.jvir.2019.08.016.
29. ACOG Practice Bulletin No. 195: Prevention of Infection After Gynecologic Procedures. ***Obstet Gynecol.*** 2018; 131(6): e172-e189. DOI: 10.1097/AOG.0000000000002670.
30. Garcia-Monaco R. Uterine Artery Embolization and Antibiotic Prophylaxis: How to Use or Not to Use? ***J Vasc Interv Radiol.*** 2020; 31(8): 1270-1271. DOI: 10.1016/j.jvir.2020.04.022.
31. Hurni Y, Bonollo M, Ferrero L, Taraschi G, Canonica C, Venturelli Reyes Lozano S. Pyosalpinx complicating chronic hydrosalpinx in a 50-year old virgo woman: a case report. ***BMC Womens Health.*** 2018; 18(1): 90. DOI: 10.1186/s12905-018-0583-3.
32. Nikolic B, Nguyen K, Martin LG, Redd DC, Best I, Silverstein MI. Pyosalpinx developing from a preexisting hydrosalpinx after uterine artery embolization. ***J Vasc Interv Radiol.*** 2004; 15(3): 297-301. DOI: 10.1097/01.rvi.0000116187.30591.00.
33. Graif A, Leung DA, McKenna G, Patel KD, Holmes LE, Grilli CJ. Evaluation of the Effect of Routine Antibiotic Administration after Uterine Artery Embolization on Infection Rates. ***J Vasc Interv Radiol.*** 2020; 31(8): 1263-1269. DOI: 10.1016/j.jvir.2020.03.026

КОРРЕСПОНДЕНЦИЮ АДРЕСОВАТЬ:

ЕЛГИНА Светлана Ивановна

650029, г. Кемерово, ул. Ворошилова, д. 22 а, ФГБОУ ВО КемГМУ Минздрава России

Тел: 8 (3842) 73-48-56 E-mail: elginas.i@mail.ru

ИНФОРМАЦИЯ ОБ АВТОРЕ	INFORMATION ABOUT AUTHOR
ЮЩЕНКО Марина Анатольевна, зав. гинекологическим отделением, ГАУЗ ККБ им. С.В. Беляева, г. Кемерово, Россия	YUSHCHENKO Marina Anatolyevna, head of the gynecological department, Kuzbass Clinical Hospital named after S.V. Belyaev, Kemerovo, Russia
МОЗЕС Вадим Гельевич, доктор мед. наук, доцент, директор Медицинского института, ФГБОУ ВО КемГУ; зам. главного врача по научной деятельности, ГАУЗ ККБ им. С.В. Беляева, г. Кемерово, Россия. E-mail: vadimmoses@mail.ru	MOZES Vadim Gelievich, doctor of medical sciences, docent, director of the Medical Institute, Kemerovo State University; deputy chief physician for research activities, Kuzbass Regional Clinical Hospital named after S.V. Belyaev, Kemerovo, Russia. E-mail: vadimmoses@mail.ru
ЕЛГИНА Светлана Ивановна, доктор мед. наук, доцент, профессор кафедры акушерства и гинекологии им. Г.А. Ушаковой, ФГБОУ ВО КемГМУ Минздрава России, г. Кемерово, Россия. E-mail: elginas.i@mail.ru	ELGINA Svetlana Ivanovna, doctor of medical sciences, docent, professor of the department of obstetrics and gynecology named after G.A. Ushakova, Kemerovo State Medical University, Kemerovo, Russia. E-mail: elginas.i@mail.ru
РУДАЕВА Елена Владимировна, канд. мед. наук, доцент, доцент кафедры акушерства и гинекологии им. профессора Г.А. Ушаковой, ФГБОУ ВО КемГМУ Минздрава России, г. Кемерово, Россия. E-mail: rudaeva@mail.ru	RUDAEVA Elena Vladimirovna, candidate of medical sciences, docent, docent of the department of obstetrics and gynecology named after G.A. Ushakova, Kemerovo State Medical University, Kemerovo, Russia. E-mail: rudaeva@mail.ru
МОЗЕС Кира Борисовна, ассистент кафедры поликлинической терапии и сестринского дела, ФГБОУ ВО КемГМУ Минздрава России, г. Кемерово, Россия. E-mail: kbsolo@mail.ru	MOZES Kira Borisovna, assistant, department of polyclinic therapy and nursing, Kemerovo State Medical University, Kemerovo, Russia E-mail: kbsolo@mail.ru
РЫБНИКОВ Сергей Валерьевич, доктор мед. наук, профессор кафедры акушерства и гинекологии им. Г.А. Ушаковой, ФГБОУ ВО КемГМУ Минздрава России, г. Кемерово, Россия. E-mail: rybnikoff.s@mail.ru	RYBNIKOV Sergey Valerievich, doctor of medical sciences, professor of the department of obstetrics and gynecology named after G.A. Ushakova, Kemerovo State Medical University, Kemerovo, Russia. E-mail: rybnikoff.s@mail.ru
ЦЕНТЕР Яэль, патологоанатом, Медицинский центр Сорока, Беэр Шева, Израиль. E-mail: tsenter1998@mail.ru	CENTER Yael, pathologist, Soroka Medical Center, Beer Sheva, Israel. E-mail: tsenter1998@mail.ru

Статья поступила в редакцию 24.04.2023 г.

Андриянова И.В., Ильенкова Н.А. Вахрушев С.Г.
Красноярский государственный медицинский университет им. проф. В.Ф. Войно-Ясенецкого, г. Красноярск, Россия

СТУПЕНЧАТАЯ ТЕРАПИЯ ХРОНИЧЕСКОГО АДЕНОИДИТА

В статье представлен обзор литературы, рассмотрены вопросы гетерогенности хронического аденоидита и подходы к лечению на основании выделения по клиническим проявлениям различных фенотипов, биологических и генетических маркеров и эндотипов с учетом этиологии и патофизиологии заболевания. Выделение фенотипов и эндотипов способствует лучшему пониманию сущности заболевания и целесообразно для разработки индивидуального подхода к терапии, поскольку некоторые варианты хронического аденоидита и гипертрофии глоточной миндалины могут характеризоваться резистентностью к стандартному лечению. В статье сформулированы теоретические предпосылки изменения парадигмы лечения хронического аденоидита от противоинфекционного и/или противоаллергического на ступенчатую терапию, в зависимости от ответа на стартовое лечение.

Ключевые слова: хронический аденоидит; дети; гипертрофия аденоидов; лечение аденоидита; ступенчатая терапия

Andriyanova I.V., Ilyenkova N.A, Vakhrushev S.G.
Krasnoyarsk State Medical University named after prof. V.F. Voino-Yasenetsky, Krasnoyarsk, Russia

STEPWISE THERAPY OF CHRONIC ADENOIDITIS

The article provides a review of the literature, considered the heterogeneity of chronic adenoiditis and approaches to treatment based on the allocation of clinical manifestations of various phenotypes, biological and genetic markers and endotypes, taking into account the etiology and pathophysiology of the disease. Selection of phenotypes and endotypes contributes to a better understanding of the essence of the disease and is advisable for developing an individual approach to therapy, since some variants of chronic adenoiditis and pharyngeal tonsil hypertrophy may be characterized by resistance to standard therapy. The article formulates theoretical prerequisites for changing the paradigm of treatment of chronic adenoiditis from anti-infective and/or anti-allergic to step therapy, depending on the response to the initial treatment.

Key words: chronic adenoiditis; children; adenoid hypertrophy; treatment of adenoiditis; step therapy

На сегодняшний день, в России проблема хронического аденоидита имеет как медицинскую, так и социальную значимость и находится в центре внимания отоларингологов многие годы [1, 2]. Уровень заболеваемости неуклонно растет [2, 3]. В литературе определяется ряд разногласий, как в классификации аденоидита, так и в тактике ведения.

В зарубежной литературе в определении «аденоидита» используется термин — гипертрофия глоточной миндалины (ГГМ), который является распространенным во всем мире заболеванием, значительно влияет на качество жизни пациентов, имеет высокую коморбидность, характеризуется существенными экономическими тратами [1, 2, 4]. В отечественной литературе, наряду с ГГМ, существует термин «аденоиды», обозначающий воспаление глоточной (III) миндалины лимфоглоточного кольца Пирогова-Вальдейра [5]. Основные разногласия клиницистов и ученых отмечаются в понятиях «аденоидит» и «аденоидная гипертрофия», так как практические врачи употребляют их как синонимы, а с точки зрения фундаментальных ученых, они обозначают два различных состояния. Под аденоидитом авторы понимают хроническое воспаление глоточной миндалины, а аденоидную гипертрофию считают гистологическим признаком, означающим увеличение количества лимфоидной ткани, которое бывает и физиологическим [6].

Различают острый и хронический аденоидит. Хронический аденоидит (ХА) — полиэтиологическое заболевание с преобладанием симптомов: постназального синдрома, насморка и заложенности носа и сохранением клинических симптомов более 12 недель [7, 8]. В его основе лежит нарушение или незрелость иммунных процессов глоточной миндалины [9]. По данным отечественных авторов, доля детей с ХА составляет от 3 до 50 % в общей детской популяции и до 70 % в группе с рекуррентными заболеваниями у детей [2]. В целом, эффекты ХА и ГГМ на здоровье ребенка схожи и многообразны: они нарушают нормальный процесс дыхания, формируют характерные изменения лица, приводят к развитию острых, рецидивирующих, хронических

Информация для цитирования: doi 10.24412/2686-7338-2023-2-71-77 EDN ZRJJVX

Андриянова И.В., Ильенкова Н.А. Вахрушев С.Г. СТУПЕНЧАТАЯ ТЕРАПИЯ ХРОНИЧЕСКОГО АДЕНОИДИТА //Мать и Дитя в Кузбассе. 2023. №2(93). С. 71-77.

отитов, снижению слуха, развитию осложнений со стороны жизненно важных органов: патологии сердца, почек. Доказана тесная связь заболеваний бронхолегочной системы у детей с ХА и гипертрофией глоточной миндалины [5, 6]. Затруднение носового дыхания при ХА и ГГМ у детей становятся причиной сна с открытым ртом, что ведет к недостаточному увлажнению и очищению вдыхаемого воздуха, оседанию микробов и пылевых частиц на слизистой оболочке гортани и трахеи. Такое состояние приводит к простудным заболеваниям: ангинам, фарингитам, болезням бронхов и легочной ткани [2, 3, 10, 11].

Хронический аденоидит (ХА) – диагноз, который наиболее часто устанавливается в практике оториноларинголога и по МКБ-10 относится общему коду J35 – «Хронические болезни миндалин и аденоидов» [2, 4]. По МКБ-10, острый и хронический аденоидит не выделен в отдельную нозологическую форму. Острый аденоидит обычно кодируют по МКБ-10 по шифру острого назофарингита (J02), а хронический аденоидит – по шифру других хронических болезней миндалин и аденоидов (J35.8).

Интерес к данной проблеме велик, что подтверждает тенденция последних лет, к написанию единых согласительных документов, как федеральных, так и международных [7, 8]. Однако, до сих пор нет единого мнения о длительности воспалительного процесса при ХА, при котором указанные изменения можно считать хроническими, отсутствуют единые подходы и к лечению. Многие авторы рассматривают воспаление глоточной миндалины в детском возрасте как физиологический процесс, направленный на становление иммунитета [9]. В то же время, в международных рекомендациях EPOS ХА выделяют случаи сохранения клинической симптоматики заболевания более 12 недель [7, 8].

Клиническое течение ХА разнообразно, определяется набором клинических симптомов, длительностью течения, различным ответом на лечебные мероприятия и сопутствующими заболеваниями. Большинство хронических воспалительных заболеваний дыхательных путей характеризуются гетерогенностью как этиологических факторов, так и патогенеза [12]. Так, по мнению большинства авторов, в случаях, когда в основе заболевания лежит воспаление, необходимо использовать патогенетическую терапию, т.е. противовоспалительную, минуя симптоматическую, что в конечном итоге снизит процент системных осложнений и обеспечит контроль над заболеванием [13]. Важно, что при одном и том же этиологическом факторе, у разных людей по-разному развивается воспалительный процесс. Это обусловлено различными эндотипами, в основе которых лежит разный тип воспаления: «аллергический» и «инфекционный». В настоящее время понятие «эндотип» определяется как многофакторная система свойств, включающая патоморфологические (воспаление и ремоделирование), физиологические, а также генетические аспекты заболевания [13]. Эндотип в моно- или сочетанном варианте характеризует патогенетические механизмы, лежащие в основе формирования определенного клинического фенотипа [14]. Доминирующий эндотип (подтип) воспаления может существовать в моноварианте или синкретично взаимодействовать с другим подтипом [13]. Доминирующий подтип воспаления имеет специфические биологические маркеры.

Совокупность множества различных признаков и свойств организма обозначается в литературе термином «фенотип», что в переводе с греческого слова «phaino» – «являю» и обозначает сформировавшихся в процессе его индивидуального развития. В медицине фенотип традиционно рассматривался как результат взаимодействия генотипа (наследственных признаков организма) с условиями внешней среды [12].

Разные авторы при выделении отдельных фенотипов описывают клинические и морфологические характеристики заболевания, наиболее значимые триггеры, наличие ведущего звена патогенеза заболевания, а также уникальные ответы на лечение [12].

Таким образом, в основе эндотипов лежат различные иммунные процессы, протекающие у конкретного больного, в то же время фенотипы воспаления формируются под воздействием окружающей среды[14].

Выделяя различные биологические и клинические маркеры, за последние годы были достигнуты огромные успехи в лечении и контроле над бронхиальной астмой (БА) и ринитом [13]. Больные с хроническим аденоидитом так же представляют собой гетерогенную группу, которых объединяет тенденция к хроническому прогрессирующему течению, оказывающему значительное влияние на качество жизни больного ребенка и имеющему высокую вероятность к коморбидности [5]. Именно поэтому большое значение отведено подбору оптимальной терапии и изучению факторов, влияющих на эффективность терапии хронического аденоидита.

На сегодняшний день разработан целый ряд патогенетических подходов к лечению детей с ХА и ГГМ, однако распространенность заболевания нарастает. Пациенты с диагнозом «Хронический аденоидит» могут по-разному реагировать на одну и ту же терапию. Причинами резистентности к терапии может быть сочетание аллергического ринита и высокой бактериальной обсемененности или развитие хронического аденоидита на фоне гастроэзофагального рефлюкса [9]. Идентификация отличных патофизиологических механизмов с выделением эндотипов и фенотипов ХА может привести к более эффективному лечению и контролю над носовым дыханием. Особое значение для выделения фенотипов ХА имеет «ответ на традиционную терапию», поскольку это позволит разработать «ступенчатую, персонализированную терапию».

Цель нашей работы – выделить, по данным литературы, базисную терапию для основных эндотипов ХА и предложить тактику ступенчатой тера-

пии ХА на основании клинических и лабораторных маркеров различных фенотипов ХА.

Так, эндотипы «аллергический» и «инфекционный» включают в себя проявление ХА с различным клиническим разнообразием, которое обусловлено набором симптомов, длительностью проявлений, микробиологическим пейзажем, сопутствующими заболеваниями (острый или рецидивирующий гнойный средний отит, экссудативный средний отит, снижение слуха, ночное апноэ, гнойный риносинусит, гастроэзофагальный рефлюкс (ГЭР)). Возможно, эти клинические маркеры могут стать основой для выделения фенотипов ХА. В настоящее время в литературе рассматриваются следующие проявления фенотипов: клинические, патофизиологические, функциональные, ответ на терапию, прогностические факторы [13].

Гетерогенность клинических проявлений ХА и ответ на терапию может быть обусловлен анатомическими особенностями полости носа, носоглотки и костей лицевого скелета в целом; влиянием сопутствующих заболеваний: ГЭР, синусит, рецидивирующий средний отит, аллергический ринит; неадекватной терапией или низкой приверженностью назначенной терапии, а также эндогенными факторами: генетически детерминированные индивидуально высокие темпы развития воспаления [15].

Таким образом, при первичном обращении (сбор жалоб, анамнеза, эндоскопический осмотр верхних дыхательных путей) определяются доминирующие эндотип (инфекционный или аллергический) и фенотип ХА.

Диагностическими маркерами «инфекционного» эндотипа будут: жалобы на длительный насморк и затруднение дыхания через нос, особенно ночью; гиперемия лимфоидной ткани при эндоскопическом осмотре с обильным слизисто-гнойным секретом в полости носа или по задней стенке глотки. Биомаркером инфекционного эндотипа будет высокая бактериальная обсемененность в мазках из носа [15].

По данным литературы известно, что использование ирригационной терапии в профилактике и лечении хронического аденоидита приводит к купированию воспалительного процесса у 77-90 % пациентов и уменьшению ГГМ с III степени до второй у 50 % пациентов [16]. В то же время, незрелость мукоцилиарного аппарата у детей позволяет включать в стартовую терапию местные или системные препараты, улучшающие работу мукоцилиарного клиренса [17]. Еще одним аргументом в пользу использования в стартовой терапии инфекционного эндотипа муколитических препаратов в сочетании с ирригационной терапией, является теория о биопленках. Биопленка – это полимикробное сообщество различных бактерий, грибов и даже вирусов, внедренных в толстый слизистый слой, состоящий из сахаров и протеинов и фиксированный на какой-либо поверхности. По данным ведущих американских и европейских исследователей, биопленки играют одну из ключевых ролей в персистенции воспаления в области верхних дыхательных путей, в том числе и в носоглотке [17]. Многочисленные клинические исследования показали, что одним из самых эффективных методов воздействия на биопленку верхних дыхательных путей является мукорегулирующая терапия, вызывающая разрушение биопленок на слизистой оболочке [18]. Так, N-ацетилцистеин ингибирует образование биомасс и вызывает дезагрегацию биопланктона, следуя которой, на очаг хронической инфекции необходимо воздействовать на все звенья формирования биополимерного матрикса, как на адгезию, которой будут препятствовать микроэлементы «Морской воды» при ирригации, так и на синтез биополимерного матрикса, который будет разрушаться под воздействием свободных сульфгидрильных групп муколитиков, разрывать внутри- и межмолекулярные дисульфидные связи кислых мукополисахаридов вязкого секрета любого вида (слизистый, гнойный), тем самым разрушительно действовать на биопленки. Кроме того, за счет стимуляции продукции бокаловидными клетками менее вязких сиаломуцинов муколитики снижают адгезию бактерий на эпителиальных клетках, предотвращая формирование биопленок.

Гипотеза о разрушительном действии прямых муколитиков, в частности N-ацетилцистеина, оказываемом на состав биопленок, была подтверждена работой S. Aslam и соавт. Авторы установили, что применение N-ацетилцистеина достоверно снижает толщину биопленки, значительно сокращает число жизнеспособных грамположительных и грамотрицательных микроорганизмов и, кроме того, обладает фунгицидным действием в отношении грибов рода Candida [19].

В случае отсутствия положительной динамики, для купирования воспалительного процесса топические применяют кортикостероиды (ТГКС), поскольку накоплен клинический опыт применения мометазона фуроата в лечении «неаллергического» воспаления глоточной миндалины у детей [20].

Таким образом, первая ступень в терапии хронического аденоидита (инфекционный эндотип) может стартовать с комбинации ирригационной терапии в комплексе с муколитическими препаратами [17]. После контрольного осмотра через 3 дня даются рекомендации: при выраженной положительной динамике – продолжить лечение в течение 4-5 дней; в случаях отсутствия контроля над носовым дыханием рекомендуется усилить лечение ТГКС на 14 дней.

В случаях фенотипа «инфекционный аденоидит с гнойным риносинуситом», диагностическими маркерами которого будут: жалобы на заложенность носа и выделение из носа (наружу или в носоглотку) [7, 8], ОРВИ в анамнезе и гнойная полоска в среднем носовом ходе при эндоскопическом исследовании, а биомаркерами – высокая бактериальная обсемененность в мазках из носа и отсутствие ответа на стартовую терапию, лечение на первой ступени необходимо усилить топическими антибиотиками

и системными мукоактивными препаратами. В случае отсутствия ответа на терапию в течение 48 часов, необходимо изменить тактику за счет назначения системных антибиотиков и ирригационной терапии с применением ультразвуковых технологий.

В случае фенотипа «инфекционный аденоидит с экссудативным отитом», маркерами, которого будут: жалобы на снижение слуха и тимпанограмма, тип В, стартовую терапию необходимо усилить за счет использования деконгестантов на фоне применения системных муколитиков. При отсутствии эффекта от терапии в течение 48 часов, лечение необходимо усилить назначением системного антибиотика по схеме, предложенной в клинических рекомендациях [19, 21, 22]. При отсутствии положительной динамики в течение 72 часов, необходимо определить фенотип: «осложненный инфекционный аденоидит» или «ГГМ с экссудативным отитом» (рецидивирующим гнойным средним отитом, снижением слуха) без эффекта от лечения, и рекомендуется аденотомия, так как патология среднего уха и слуха является абсолютным показанием к хирургическому лечению патологии глоточной миндалины.

Доминирующим фенотипом в дошкольном возрасте является ХА на фоне ГЭР; эндотипом — инфекционный. Стартовая терапия представлена ирригационной терапией в сочетании с применением местных антибактериальных препаратов [9]. Всем детям, которым диагностировали ГЭР необходимо соблюдать диету. Для купирования ГЭР стартовую терапию необходимо усилить препаратом домперидона в течение 1 месяца. При необходимости усиления лечения, со 2-й ступени ирригационную терапию проводят с использованием ультразвуковых технологий. Применение низкочастотного ультразвука вызывает выраженный бактерицидный эффект, который достигается за счет эффекта кавитации, повреждающего клеточную мембрану микроорганизмов: набухание и последующее разрушение под окислительным действием кислорода, который активизируется ультразвуком [18, 23].

Другой важный эффект, который оказывает низкочастотный ультразвук на поверхности слизистых оболочек ВДП — это разрушение биопленки. Таким образом, низкочастотный ультразвук и применение местных мукоактивных препаратов значительно дополнят санирующий эффект ирригационной терапии и добавят противовоспалительный эффект, действуя на все звенья формирования биопленки.

Эндоскопическими маркерами аллергического эндотипа будут: бледно-розовый цвет лимфоидной ткани, выраженная отечность, сглаженные борозды, блестящая слизистая оболочка, чаще с обильным секретом слизистого характера. Биомаркеры аллергического эндотипа ХА и ГГМ хорошо известны: положительные кожные пробы (скарификационные или прик-тесты) со стандартными аллергенами, высокий уровень общего сывороточного и специфических IgE, положительный назальный провокационный тест (НПТ) с предполагаемым причинным аллергеном. Фенотипирование такой патологии глоточной миндалины будет зависеть от формы аллергического ринита: интермитирующий или персистирующий (сезонный или круглогодичный); сопутствующей патологии (риносинусит, экссудативный средний отит, ГЭРБ); эффективности проводимой терапии: (с эффектом от базисной терапии, требующая усиления терапии, без эффекта).

Тактика лечения аденоидита или ГГМ с аллергическим ринитом определена ВОЗ в согласительном документе ARIA. Для сокращения времени контакта с аллергеном применяется элиминационная терапия. Для сокращения степени гипертрофии глоточной миндалины у детей показано назначение интраназальных глюкокортикостероидов не менее 1 месяца. В период обострения назначают антигистаминные препараты II поколения и/или антагонисты лейкотриеновых рецепторов [6, 24]. В случае персистирующего аллергического ринита возможно постоянное применение антигистаминных препаратов.

В случае фенотипа «аденоидит с аллергическим ринитом и гнойным риносинуситом», эндоскопическими маркерами которого будет гнойная полоска в среднем носовом ходе, а биомаркерами — высокая бактериальная обсемененность в мазках из носа, а также отсутствие ответа на стартовую терапию, лечение необходимо усилить на первой ступени топическими антибиотиками и системными мукоактивными препаратами [3]. В случае отсутствия ответа в течение 48 часов следует изменить тактику за счет назначения системных антибиотиков и ультразвуковой ирригационной терапии [18, 24].

В случае фенотипа (аденоидит с аллергическим ринитом и экссудативным отитом), маркерами которого будут жалобы на снижение слуха и тимпанограмма, тип В, стартовую терапию необходимо усилить за счет использования деконгестантов и системных муколитиков. При отсутствии эффекта от стартовой и ступенчатой терапии, определяется фенотип «осложненный инфекционный/аллергический аденоидит или ГГМ» без эффекта от лечения и рекомендуется аденотомия.

Показаниями у детей к аденотомии являются: выраженная назальная обструкция, которую не удается исключить консервативными методами лечения, патология со стороны среднего уха и слуха, при неэффективности ступенчатой консервативной терапии, синдром слип-апноэ.

Наличие у ребенка гипертрофии глоточной миндалины и признаков атопии не является ограничением в показаниях к аденотомии. Аденотомия у детей с аллергическими заболеваниями, проводимая под общим обезболиванием и правильной тактикой ведения предоперационной подготовки и послеоперационного ведения, не приводит к обострению и утяжелению аллергических заболеваний.

Главная цель ведения ребенка с хроническим аденоидом и/или гипертрофией глоточной миндалины — это контроль над носовым дыханием, особенно ночью. Для улучшения контроля над заболеванием необходимо, чтобы выбор терапии для каждого пациента проводился исходя из индивидуаль-

ных патогенетических особенностей течения заболевания, а также с учетом эффективности проводимой терапии.

Понимание (признание) эндотипов и фенотипов ХА и ГГМ позволит составлять персонифицированный и гибкий план терапии больного с учетом индивидуальных генетических и клинических особенностей заболевания, а также актуализирует введение в терапию таргетных препаратов (target-цель), действие которых блокирует соответствующее звено патогенеза, доминирующего у конкретного больного [13].

Для диагностики разных фенотипов ХА и ГГМ возможно применение общих подходов: сбор анамнеза, выявление наследственных факторов, оценка условий быта, наличие сопутствующих заболеваний, физикальный осмотр, определение уровня аллергенспецифических IgE (один из определяющих маркеров аллергического и инфекционного эндотипов). Могут использоваться дополнительные методы исследования: цитологическое исследование мазков и смывов из полости носа, различные микробиологические методы исследования (культуральные, биохимические и молекулярные), эндоскопическое исследование полости носа, активная передняя риноманометрия и акустическая ринометрия, исследование порогов обоняния и мукоциллиарного транспорта (избирательно), рентгенография, компьютерная томография полости носа и околоносовых пазух (при осложненных формах).

В перспективе необходимо, чтобы в детской практике методы диагностики были простые, неинвазивные, дающие возможность многократного проведения с отсутствием противопоказаний и ограничений.

Таким образом, ХА и гипертрофия глоточной миндалины у детей — клинически гетерогенные заболевания, что определяется особенностями развития воспаления и ответом на терапию. Теоретические основы воспаления глоточной миндалины, описанные в литературе, позволяют изменить тактику лечения ХА в зависимости от ответа на терапию, что приведет к более длительной ремиссии заболевания и контролю над носовым дыханием.

Определение биомаркеров для оценки эффективности терапии приведет к разработке специфического лечения для каждого фенотипа и эндотипа хронического аденоидита и гипертрофии глоточной миндалины.

Особый интерес представляет поиск новых биомаркеров хронического аденоидита на основании современных методов исследования. Кроме хорошо известных маркеров воспаления, обнаруживаемых в смывах и мазках из полости носа, определенный интерес вызывают данные исследований о возможном участии «новых» для хронического аденоидита, недостаточно изученных биомаркеров.

Информация о финансировании и конфликте интересов

Исследование не имело спонсорской поддержки.

Авторы декларируют отсутствие явных и потенциальных конфликтов интересов, связанных с публикацией настоящей статьи.

ЛИТЕРАТУРА / REFERENCES:

1. Hypertrophy of the pharyngeal tonsil (adenoids) /In the book: Palchun VP, Magomedov MM, Luchikhin LA. Otorhinolaryngology: textbook. M.: Medicine, 2013. P. 259-264. Russian (Гипертрофия глоточной миндалины (аденоиды) /В кн.: Пальчун В.П., Магомедов М.М., Лучихин Л.А. Оториноларингология: учебник. М.: Медицина, 2013. С. 259-264.)
2. Federal clinical guidelines «Adenoid hypertrophy. Hypertrophy of the palatine tonsils» – 2021-2022-2023 (01.09.2021). Approved by the Ministry of Health of the Russian Federation Russian (Федеральные клинические рекомендации «Гипертрофия аденоидов. Гипертрофия небных миндалин» – 2021-2022-2023 (01.09.2021). Утверждены Минздравом РФ.)
3. Garashhenko TI, Garashhenko MV. Adenoids in children and ways to prevent hyperplasia of the pharyngeal tonsil. ***Detskaja otorinolaringologija.*** 2013; 4: 73-76. Russian (Гаращенко Т.И., Гаращенко М.В. Аденоиды у детей и пути профилактики гиперплазии глоточной миндалины //Детская оториноларингология. 2013. № 4. С. 73-76.)
4. Terskova NV. Chronic adenoiditis. ***Siberian Medical Review.*** 2015; 4(94): 85-92. Russian (Терскова Н.В. Хронический аденоидит //Сибирское медицинское обозрение. 2015. № 4(94). С. 85-92.)
5. Tarasova GD. Adenoids: cause, effect or...? ***RMZH.*** 2016; 6: 391-394. Russian (Тарасова Г.Д. Аденоиды: причина, следствие или...? //РМЖ. 2016. № 6. С. 391-394.)
6. Pillsburu HC, Kveton JF, Sasaki CT, Frazier W. Quantitative bacteriology in adenoid tissue. ***Arch Otolaryngol Head & Neek Surg.*** 1981; 89(3): 355-363.

Fokkens WJ, Lund VJ, Hopkins C, Hellings PW, Kern R, Reitsma S, et al. European Position Paper on Rhinosinusitis and Nasal Polyps 2020 (EPOS). ***Rhinology.*** 2020; 58(Suppl S29): 1-464. DOI: 10.4193/Rhin20.600.

7. Fokkens WJ, Lund VJ, Hopkins C, Hellings PW, Kern R, Reitsma S, et al. European Position Paper on Rhinosinusitis and Nasal Polyps 2020 (EPOS). ***Rhinology.*** 2020; 58(Suppl S29): 1-464. DOI: 10.4193/Rhin20.600
8. Shilenkova VV, Shilenkov KA. EPOS-2020. What's new? Russian ***Rhinology.*** 2020; 28(2):94-100. Russian (Шиленкова В.В., Шиленков К.А. EPOS-2020. Что нового? //Российская ринология. 2020. Т. 28, № 2. С. 94-100.) https://doi.org/10.17116/rosrino20202802194
9. Tulupov DA, Karpova EP. On the role of bacterial microflora in etiology of chronic adenoiditis in children. ***Current Pediatrics.*** 2014; 13(1): 172-175. Russian (Тулупов Д.А., Карпова Е.П. О роли бактериальной микрофлоры в

этиологии хронического аденоидита у детей //ВСП. 2014. № 1. С. 172-175.) https://doi.org/10.15690/vsp.v13i1.930
10. Federal clinical guidelines "Acute tonsillitis and pharyngitis (Acute tonsillopharyngitis)" – 2021-2022-2023 (09.27.2021). Approved by the Ministry of Health of the Russian Federation. Russian (Федеральные клинические рекомендации «Острый тонзиллит и фарингит (Острый тонзиллофарингит)» – 2021-2022-2023 (27.09.2021). Утверждены Минздравом РФ.
11. Federal clinical guidelines "Chronic tonsillitis" – 2021-2022-2023 (27.09.2021). Approved by the Ministry of Health of the Russian Federation. Russian (Федеральные клинические рекомендации «Хронический тонзиллит» – 2021-2022-2023 (27.09.2021). Утверждены Минздравом РФ.
12. Kurbacheva OM, Pavlova KS Phenotypes and endotypes of bronchial asthma: from pathogenesis and clinical features to therapy. ***Russian Allergological Journal.*** 2013; 1: 15-24. Russian (Курбачева О.М., Павлова К.С. Фенотипы и эндотипы бронхиальной астмы: от патогенеза и клинической картины к выбору терапии //Российский аллергологический журнал. 2013. № 1. С.15-24.)
13. Mitskevich SE. Asthma phenotypes in children and differential tactic of diagnostic and treatment. ***Bulletin of Chelyabinsk State University.*** 2014; 4(333): 79-83. Russian (Мицкевич С.Э. Фенотипы бронхиальной астмы у детей и дифференцированная тактика диагностики и лечения //Вестник Челябинского государственного университета. 2014. № 4. С. 79-83.)
14. Eliseeva TI, Balabolkin II. Modern Technologies of Bronchial Asthma Control in Children (Review). ***Modern Technologies in Medicine.*** 2015; 7(2): 168-184. Russian (Елисеева Т.И., Балаболкин И.И. Современные технологии контроля бронхиальной астмы у детей (обзор) //Современные технологии в медицине. 2015. Т. 7. № 2. С. 168-184.) DOI: 10.17691/stm2015.7.2.21
15. Borovikova OV. Treatment characteristics of acute purulent rhinosinusitis combined with adenoiditis in children. ***Medicine in Kuzbass.*** 2016; 2: 47-49. Russian (Боровикова О.В. Особенности лечения острого гнойного риносинусита в сочетании с аденоидитом у детей //Медицина в Кузбассе. 2016. № 2. С. 47-49.)
16. Vavilova VP, Vavilov AM, Tsarkova SA, Vaiman OA, Nechaeva IA, Tulukin VA. Peculiarities of chronic adenoiditis complicated by allergic rhinitis in children of Kuzbass. ***Ural Medical Journal.*** 2019; 6(174): 94-99. Russian (Вавилова В.П., Вавилов А.М., Царькова С.А., Вайман О.А., Нечаева И.А., Тюлюкин В.А. Особенности течения хронического аденоидита, сочетающегося с аллергическим ринитом, у детей Кузбасса //Уральский медицинский журнал. 2019. № 6(174). С. 94-99.) DOI: 10.25694/URMJ.2019.06.34
17. Tawfik SA, Ibrahim AA, Talaat IM, El-Alkamy SS, Youssef A. Role of bacterial biofilm in development of middle ear effusion. ***Eur Arch Otorhinolaryngol.*** 2016; 273(11): 4003-4009. DOI: 10.1007/s00405-016-4094-2
18. Markova YuA, Abdulkerimov KhT. Low-frequency ultrasound in the treatment of acute bacterial rhinosinusitis in children. ***Russian Rhinology.*** 2016; 24(4): 11-15. Russian (Маркова Ю.А., Абдулкеримов Х.Т. Применение низкочастотного ультразвука в лечении острого бактериального риносинусита у детей //Российская ринология. 2016. Т. 24, № 4. С. 11-15.) DOI: 10.17116/rosrino201624411-15
19. Ryazantsev SV, Karneeva OV, Garashchenko TI, Gurov AV, Kosyakov SYa, Polyakov DP, Nikiforova GN. Clinical guidelines "Etiopathogenetic therapy of acute otitis media". M., 2014. 24 p. Russian (Рязанцев С.В., Карнеева О.В., Гаращенко Т.И., Гуров А.В., Косяков С.Я., Поляков Д.П., Никифорова Г.Н. Клинические рекомендации «Этиопатогенетическая терапия острых средних отитов». М., 2014. 24 с.)
20. Passali D, Spinosi MC, Crisanti A, Bellussi LM. Mometasone furoate nasal spray: a systematic review. Passali et al. ***Multidiscip Respir Med.*** 2016; 11: 18. DOI: 10.1186/s40248-016-0054-3
21. Federal clinical guidelines "Otitis media acute" – 2021-2022-2023 (01.09.2021). Approved by the Ministry of Health of the Russian Federation. Russian (Федеральные клинические рекомендации «Отит средний острый» – 2021-2022-2023 (01.09.2021). Утверждены Минздравом РФ.)
22. Federal clinical guidelines "Chronic otitis media" – 2021-2022-2023 (09.11.2021). Approved by the Ministry of Health of the Russian Federation. Russian (Федеральные клинические рекомендации «Хронический средний отит» – 2021-2022-2023 (09.11.2021). Утверждены Минздравом РФ.)
23. Vavilova VP, Nechaeva IA, Vavilov AM, Tsarkova SA, Tyulyukin VA. Efficiency of modern non-medication rehabilitation methods on pre-school children often suffering from Severe Acute Respiratory Syndrome. ***Journal of the Grodno State Medical University.*** 2019; 17(3): 308-313. Russian (Вавилова В.П., Нечаева И.А., Вавилов А.М., Царькова С.А., Тюлюкин В.А. Эффективность современных немедикаментозных методов реабилитации дошкольников, часто болеющих острыми респираторными вирусными инфекциями //Журнал Гродненского государственного медицинского университета. 2019. Т. 17, № 3. С. 308-313.) DOI: 10.25298/2221-8785-2019-17-3-308-313
24. Federal clinical guidelines "Allergic rhinitis" – 2021-2022-2023 (27.01.2021). Approved by the Ministry of Health of the Russian Federation. Russian (Федеральные клинические рекомендации «Аллергический ринит» – 2021-2022-2023 (27.01.2021). Утверждены Минздравом РФ.)

КОРРЕСПОНДЕНЦИЮ АДРЕСОВАТЬ:
АНДРИЯНОВА Ирина Владимировна
660022, г. Красноярск, ул. П. Железняка, д. 1, ФГБОУ ВО КрасГМУ им. проф. В.Ф. Войно-Ясенецкого
E-mail: irina-doc@mail.ru; irenek@mail.ru ORCID: 0000-0003-4917-9358

ИНФОРМАЦИЯ ОБ АВТОРАХ	INFORMATION ABOUT AUTHORS
АНДРИЯНОВА Ирина Владимировна, канд. мед. наук, доцент кафедры ЛОР болезней с курсом ПО, ФГБОУ ВО КрасГМУ им. проф. В.Ф. Войно-Ясенецкого, г. Красноярск, Россия. E-mail: irina-doc@mail.ru; irenek@mail.ru ORCID: 0000-0003-4917-9358	ANDRIYANOVA Irina Vladimirovna, candidate of medical sciences, docent of the department of ENT diseases, Krasnoyarsk State Medical University named after prof. V.F. Voino-Yasenetsky, Krasnoyarsk, Russia. E-mail: irina-doc@mail.ru ORCID: 0000-0003-4917-9358
ИЛЬЕНКОВА Наталья Анатольевна, доктор мед. наук, профессор, зав. кафедрой детских болезней с курсом ПО, ФГБОУ ВО КрасГМУ им. проф. В.Ф. Войно-Ясенецкого, г. Красноярск, Россия. E-mail: ilenkova1@mail.ru ORCID: 0000-0001-8058-7806	ILYENKOVA Natalia Anatolyevna, doctor of medical sciences, professor, head of the department of children's diseases, Krasnoyarsk State Medical University named after prof. V.F. Voino-Yasenetsky, Krasnoyarsk, Russia. E-mail: ilenkova1@mail.ru ORCID: 0000-0001-8058-7806
ВАХРУШЕВ Сергей Геннадиевич, доктор мед. наук, профессор, зав. кафедрой ЛОР болезней с курсом ПО, ФГБОУ ВО КрасГМУ им. проф. В.Ф. Войно-Ясенецкого, г. Красноярск, Россия. E-mail: vsg20061@yandex.ru ORCID: 0000-0002-7774-0969	VAKHRUSHEV Sergey Gennadievich, doctor of medical sciences, professor, head of the department of ENT diseases, Krasnoyarsk State Medical University named after prof. V.F. Voino-Yasenetsky, Krasnoyarsk, Russia. E-mail: vsg20061@yandex.ru ORCID: 0000-0002-7774-0969

Статья поступила в редакцию ***8.03.2023 г.***

Ющенко М.А., Мозес В.Г., Рудаева Е.В., Елгина С.И., Мозес К.Б., Рыбников С.В., Помыткина Т.Е., Центер Я.
Кузбасская областная клиническая больница им. С.В. Беляева,
Кемеровский государственный университет,
Кемеровский государственный медицинский университет,
г. Кемерово, Россия,
Медицинский центр Сорока,
г. Беэр Шева, Израиль

ПОСТЭМБОЛИЗАЦИОННЫЙ СИНДРОМ ПОСЛЕ ЭМБОЛИЗАЦИИ МАТОЧНЫХ АРТЕРИЙ ПРИ МИОМЕ МАТКИ

Проведен поиск информации по базам данных PubMed, Scopus, Webof-science, РИНЦ по следующим ключевым словам: post-embolization syndrome, uterine artery embolization, uterine myoma, без языковых ограничений. Для анализа выбрали 50 источников с полным доступом к тексту, 90 % которых были опубликованы в течение последних пяти лет, а 50 % – в течение последних трех лет. Критерием исключения источников служили малая информативность и устаревшие данные.

Постэмболизационный синдром (ПЭС) после эмболизации маточных артерий (ЭМА) при миоме матки является ранним послеоперационным осложнением, развивается в первые 24-48 часов после проведения процедуры и обычно спонтанно разрешается в течение 10-14 суток. Частота ПЭС сегодня точно не установлена, поэтому находится в широком диапазоне: от 0,2 % до 96 %. Профилактика и лечение ПЭС заключается в интраоперационной и послеоперационной симптоматической терапии симптомов осложнения. Используются разные стратегии – внутриартериальное интраоперационное введение анестетиков, назначение нестероидных противовоспалительных препаратов, парацетамола и опиоидов. Следует отметить, что рекомендации, касающиеся профилактики тяжелого ПЭС и его лечения при ЭМА, основаны на исследованиях низкого качества с недостаточным количество наблюдений.

В стратегии борьбы с ПЭС для создания единых подходов, основанных на доказательной медицине, необходимы дальнейшие крупные рандомизированные клинические исследования.

Ключевые слова: постэмболизационный синдром; эмболизация маточных артерий; миома матки

Yushchenko M.A., Moses V.G., Rudaeva E.V., Elgina S.I., Moses K.B., Rybnikov S.V., Pomitkina T.E., Tsenter Y.
Kuzbass Regional Clinical Hospital. S.V. Belyaeva,
Kemerovo State University,
Kemerovo State Medical University, Kemerovo, Russia
Soroka Medical Center, Beer Sheva, Israel

POST–EMBOLIZATION SYNDROME AFTER UTERINE ARTERY EMBOLIZATION IN UTERINE MYOMA

The search for information was carried out in the PubMed, Scopus, Webof-science, RSCI databases using the following keywords: post-embolization syndrome, uterine artery embolization, uterine myoma, without language restrictions. For analysis, 50 sources with full access to the text were selected, 90 % of which were published within the last five years, and 50 % within the last three years. The criteria for excluding sources were low information content and outdated data.

Post-embolization syndrome (PES) after uterine artery embolization (UAE) in uterine myoma is an early postoperative complication that develops in the first 24-48 hours after the procedure and usually resolves spontaneously within 10-14 days. The frequency of PES has not been precisely established today, therefore it is in a wide range: from 0.2 % to 96 %. Prevention and treatment of PES consists of intraoperative and postoperative symptomatic treatment of the symptoms of the complication. Different strategies are used – intra-arterial intraoperative administration of anesthetics, the appointment of non-steroidal anti-inflammatory drugs, paracetamol and opioids. It should be noted that recommendations regarding the prevention and treatment of severe PES in UAE are based on low-quality studies with insufficient follow-up.

In the strategy to combat PES, further large randomized clinical trials are needed to create unified approaches based on evidence-based medicine.

Key words: post-embolization syndrome; uterine artery embolization; uterine myoma

Информация для цитирования: doi 10.24412/2686-7338-2023-2-78-84 EDN DKIPNF

Ющенко М.А., Мозес В.Г., Рудаева Е.В., Елгина С.И., Мозес К.Б., Рыбников С.В., Помыткина Т.Е., Центер Я. ПОСТЭМБОЛИЗАЦИОННЫЙ СИНДРОМ ПОСЛЕ ЭМБОЛИЗАЦИИ МАТОЧНЫХ АРТЕРИЙ ПРИ МИОМЕ МАТКИ //Мать и Дитя в Кузбассе. 2023. №2(93). С. 78-84.

Миома матки – доброкачественная моноклональная опухоль, происходящая из гладкомышечных клеток шейки или тела матки. Миома матки является частым заболеванием, которое встречается в практике акушера-гинеколога [1]. Распространенность миомы матки среди женщин репродуктивного возраста достигает 70 %, средний возраст выявления опухоли составляет 32-34 года, а пик заболеваемости приходится к началу менопаузы [2]. Заболевание может протекать бессимптомно и регрессировать у женщин в постменопаузе вследствие снижения уровня половых гормонов [3]. У 25 % пациенток имеются клинические проявления заболевания (симптомная миома), которые требуют лечения: маточное кровотечение и обусловленная им анемия, тазовая боль, бесплодие. Данные литературы и клинический опыт показывают, что ни один метод консервативного лечения миомы не приводит к длительной ремиссии заболевания и не имеет приемлемого сочетания высокого профиля безопасности и экономической рентабельности терапии [4]. Например, прогестагены не оказывают влияния на стабилизацию или уменьшение роста миоматозных узлов, поэтому используются только для уменьшения объема аномальных маточных кровотечений (АМК) и для профилактики гиперпластических процессов эндометрия, сопряженных с миомой матки. Аналоги гонадотропин-рилизинг-гормона эффективно уменьшают размеры миомы, однако продолжительность лечения ограничена 6 месяцами в связи с побочными эффектами – гипоэстрогенией и потерей минеральной плотности костной ткани [5].

Хирургическое лечение симптоматических миом проводится только при наличии показаний и, тем не менее, широко распространено в мире. Например, в США ежегодно по поводу миомы матки выполняется до 30 % всех гистерэктомий, а в Российской Федерации гистерэктомия занимает второе место по частоте после кесарева сечения [6]. Существенным недостатком гистерэктомии считается относительно высокий риск инраоперационных и послеоперационных осложнений, достигающих при плановой оперативной помощи 7 % [7].

Альтернативой консервативного лечения и радикального оперативного вмешательства при миоме матки является малоинвазивная хирургическая процедура – эмболизация маточных артерий (ЭМА) [8-10]. Метод применяется с 1995 года и достаточно эффективен, что подтверждено крупными популяционными исследованиями хорошего качества с большими сроками наблюдений: REST (2011, рандомизированное сравнение ЭМА с хирургическим лечением у пациенток с симптоматической миомой матки, 157 участников, 5 лет наблюдения) [11], FUME (миомы матки: миомэктомия vs эмболизация, 2012 год, 163 участника), EMMY (эмболизация vs гистерэктомия, 2016 год, 177 участников, более 5 лет наблюдения), обзор Кокрейна (эмболизация vs гистерэктомия 2014 год, 793 участника) [12-14]. При сравнении с гистерэктомией ЭМА выигрывает практически по всем показателям: сохранение репродуктивного органа, качество жизни, комплаенс пациентов, клинические симптомы миомы матки, однако ассоциирована с более высокой частотой послеоперационных осложнений, в том числе и постэмболизационным синдромом.

Постэмболизационный синдром (ПЭС) после ЭМА относится к ранним послеоперационным осложнениям, развивается в первые 24-48 часов после проведения процедуры и обычно спонтанно разрешается в течение 10-14 суток [15]. К критериям ПЭС относят тазовую боль, субфебрилитет, миалгию, умеренный лейкоцитоз, кровянистые выделения из половых путей, тахикардию, тошноту, рвоту, парез кишечника, задержку мочеиспусканий [16]. Несмотря на то, что симптомы ПЭС хорошо контролируются при помощи противовоспалительных, противорвотных средств и достаточной гидратации, указанные выше симптомы нередко заставляют дифференцировать его с такими грозными осложнениями, как синдром системного воспалительного ответа (SIRS) и сепсис, что делает актуальными исследования, касающиеся вопросов предикции и превенции данного осложнения [17].

Цель обзора – обобщить имеющиеся литературные данные о распространенности, патогенезе, профилактике постэмболизационного синдрома после эмболизации маточных артерий при миоме матки.

Поиск информации проводили по базам данных PubMed, Scopus, Webofscience, РИНЦ по следующим ключевым словам: post-embolization syndrome, uterine artery embolization, uterine myoma, etiology, pathogenesis, diagnosis, treatment, без языковых ограничений. Для анализа выбрали 50 источников с полным доступом к тексту, 90 % которых были опубликованы в течение последних пяти лет, а 50 % – в течение последних трех лет. Критериями исключения источников служили малая информативность и устаревшие данные.

Частота ПЭС сегодня точно не установлена, поэтому находится в широком диапазоне – от 0,2 % до 96 % [18-20].

Патофизиология ПЭС сегодня остается малоизученной, что ограничивает возможности предикции данного осложнения. Искусственно созданная острая ишемия миометрия за счет артериальных коллатералей обычно разрешается в течение 48-72 часов после ЭМА, в то время как в миоматозном узле, не имеющем коллатерального кровоснабжения, формируется инфаркт [21]. Имеющиеся данные указывают на ключевую роль в развитии ПЭС клеточных мессенджеров воспаления, высвобождающихся в ответ на острую локальную ишемию миометрия. Быстрый выброс медиаторов воспаления в сосудистое русло объясняет появление симптомов системного воспалительного ответа, тазовой боли и/или диспепсии. Этим же феноменом объясняется последующее повышение С-реактивного белка и воспалительные изменения лейкоцитарной формулы. Косвенным подтверждением данной гипотезы является прямая корреляция между вероятностью и

тяжестью симптомов ПЭС и размером миоматозного узла [22, 23].

Прогнозирование степени тяжести ПЭС после ЭМА остается не решенной задачей. Некоторые исследователи вообще оспаривают необходимость предсказывания данного осложнения, аргументируя тем, что ПЭС у большинства пациентов легко купируется и не приводит к тяжелым последствиям [24]. Однако недостаточно качественное лечение при тяжелом течении ПЭС плохо переносится пациентами и часто сопровождается длительными и/или повторными госпитализациями, что делает актуальными исследования в данном направлении [24].

Попытки провести прогнозирование развития ПЭС и его тяжести на основе клеточных мессенджеров воспаления пока не увенчались успехом [26]. В стратегии стратификации предоперационного риска развития тяжелого ПЭС при ЭМА показан потенциал общего анализа крови, который является рутинным предоперационным исследованием, однако полученные результаты основаны на работах с недостаточно хорошим дизайном. Последнее из них было опубликовано в 2021 году (ретроспективное обсервационное исследование, 62 участника, 12 с ПЭС vs 50 контроля) – в нем определена прогностическая ценность нейтрофилов, лимфоцитов, тромбоцитов, отношения нейтрофилов к лимфоцитам (NLR), отношения тромбоцитов к лимфоцитам (PLR) в прогнозировании реализации тяжелого ПЭС после ЭМА [27]. Исследование показало, что количество тромбоцитов более 336×10^3/Ul является пороговым значением, ассоциированным с ПЭС со специфичностью 91,8 %, чувствительностью 33,3 %, положительной прогностической ценностью 46 % и отрицательной прогностической ценностью 85 %. Тем не менее, в практике этот прогностический критерий широкого применения не нашел.

Существуют попытки связать риск развития тяжелого ПЭС со степенью ишемии миометрия, объемом, количеством, локализацией миоматозных узлов, однако большинство из них не увенчались успехом [28]. Например, в старом исследовании (2009) не было выявлено корреляции между степенью ишемии при ЭМА, определяемой при магнитно-резонансной томографии (МРТ) и уровнем послеоперационной боли [29]. Соснин С.А. с соавт. (2017) выявил зависимость тяжести болевого синдрома при ПЭС от размера миомы матки, однако этот вывод ограничен дизайном исследования [30]. Нурмухаметовой Э.Т. с соавт. (2020) предложена стратификация предоперационного риска развития тяжелого ПЭС на основе антропометрических данных и кожной микроциркуляции, определяемой при помощи лазерной допплеровской флоуметрии. Высокий риск выявлен при возрасте младше 38,5 лет, индексе массы тела ниже 25 кг/м^2, среднем арифметическом значении показателя микроциркуляции в покое менее 9,55 перфузионных единиц [16, 31].

Профилактика развития ПЭС в основном представлена предоперационным или периоперационным введением лекарственных препаратов для лучшего контроля за симптомами осложнения и отличается большим разнообразием [32]. В то же время, единый общепринятый стандарт проведения профилактики развития ПЭС при ЭМА сегодня отсутствует. Еще одним недостатком исследований является акцент на болевой синдром в ущерб другим клиническим проявлениям ПЭС.

Рекомендации введения парацетомола и нестероидных противовоспалительных препаратов (НПВП) базируются на предположении об превентивной блокировке клеточных мессенджеров воспаления при проведении ЭМА. Bilhim T. с соавт. (2010) предложил предоперационный протокол, позволяющий проводить ЭМА в амбулаторных условиях: напроксен 1000 мг (превышает рекомендованную в РФ дозу) за сутки до процедуры в сочетании с метамизолом 2 г в/в и трамадолом 100 мг непосредственно перед эмболизацией [33]. Недостатком этого протокола является низкое качество доказательства эффективности (оценка проведена на 900 участниках без группы сравнения) и низкий профиль безопасности назначаемых препаратов (доза напроксена превышает рекомендованную, а матамизол ограничен в применении из-за риска агранулоцитоза). Spenser с соавт. (2013) предлагает использовать в предоперационном протоколе такие НПВП, как кеторолак 10 мг в/в или 30 мг в/м; напроксен 250, 375, 500 мг перорально или 125 мг/5 мл перорально и в/в; ибупрофен 100, 200, 400, 600, 800 мг перорально [34]. Эффективным препаратом заявлен парацетамол, а его в/в введение в комбинации с ибупрофеном существенно усиливает анальгезирующий эффект, снижая частоту использования опиоидов в послеоперационном периоде [35, 36].

Хорошие результаты были получены при использовании введении 10 мг дексаметазона за час до процедуры [37, 38]. Точка приложения дексаметазона такая же, что и у НПВП, что и было продемонстрировано в РКИ Kim SY с соавт. (2016 год, 54 участника, дексаметазон 10 мг vs физраствор за 1 час до ЭМА). Хотя кумулятивная доза фентанила и дополнительных анальгетиков, введенных в течение 24 часов после ЭМА, была одинаковой в обеих группах, интенсивность боли, частота тяжелой тошноты и рвоты были значительно ниже в группе получавших дексаметазон. Кроме того, введение дексаметазона снижало уровень суррогат-показателей воспалительной реакции.

Еще одним перспективным направлением в снижении частоты тяжелого ПЭС является интраоперационное внутриартериальное введение анестетиков, однако пока данная стратегия демонстрируют противоречивые результаты [39, 40]. В РКИ хорошего качества (2017 год, 60 участников) было показано что добавление 10 мл 10 % лидокаина к эмболитическим частицам снижало частоту назначения опиоидных анальгетиков в послеоперационном периоде. Однако более позднее РКИ со схожим дизайном (2020 год, 100 участников) не выявило положительного эффекта у данного метода профилактики [41]. Duvnjak S с соавт. в 2020 году провел РКИ хоро-

шего качества, в котором пациенткам вводили 10 мл лидокаина (100 мг) в каждую маточную артерию сразу после эмболизации [42]. Данная процедура приводила к снижению уровня постпроцедурной боли в первые часы и уменьшала частоту использования опиоидов в первые 24 часа после ЭМА. В то же время, в 2021 году Shiwani TH провел метаанализ 9 РКИ (525 участников), где продемонстрировал, что внутриартериальное введение анестетика не сопровождается статистически значимым снижением интенсивности боли и послеоперационного потребления опиоидов после ЭМА [43].

Положительный эффект в интраоперационной профилактике ПЭС дает блокада подчревного нерва. Steffen с соавт. (2023) отмечено снижение частоты назначения опиоидных анальгетиков в послеоперационном периоде у пациенток, получивших блокаду с использованием смеси ропивакаина и клонидина, однако дизайн исследования снижает ценность полученных выводов [44].

Лечение ПЭС в послеоперационном периоде по сути является симптоматическим, так как направлено на купирование основных проявлений осложнения: диспепсии, абдоминальной боли, SIRS и кровянистых выделений из половых путей.

В купировании постпроцедурной боли, обусловленной ПЭС, широко применяются НПВП, однако их дозировка, способы введения в разных клинических рекомендациях очень разнятся, поэтому доказательства их эффективности нуждаются в уточнении. Самым распространенным НПВП, применяемым для купирования послеоперационной боли, является ибупрофен. Препарат давно применяется в практике, поэтому новых исследований хорошего качества, оценивающих его эффективность, в последнее время не проводилось. В РКИ 2006 года сравнивалась эффективность ибупрофена и рофекоксиба (сегодня продажи данного препарата приостановлены из-за недостаточных данных о его безопасности) в купировании послеоперационной боли при ПЭС [45]. Оба препарата эффективно купировали боль, что говорит об отсутствии необходимости назначать таким пациентам более дорогие, ЦОГ-2 селективные НПВП.

Парацетамол прочно вошел в арсенал средств для купирования послеоперационной боли, и ЭМА не является исключением. Препарат применяется в разных сочетаниях: в качестве монотерапии, вместе со спазмолитиками, внутривенно, ректально, перорально. Недостатком всех исследований, оценивающих эффективность парацетамола при ПЭС, является плохой дизайн, ограничивающий уровень убедительности доказательства [46-48].

В некоторых странах для лечения послеоперационной боли, обусловленной ПЭС, применяются опиоиды, однако широкого применения данная группа препаратов сегодня не имеет [49].

Так какой же препарат применять врачу для контроля боли при ПЭС? На этот вопрос попытался ответить Saibudeen A с соавт. (2019), сведя данные о 26 исследованиях (всего 3353 пациента), оценивающих эффективность разных протоколов обезболивания. Ни одна из предложенных схем (опиоиды ± НПВП ± ацетаминофен; опиоиды ± НПВП ± ацетаминофен + блокада верхнего подчревного нерва; опиоиды ± НПВП ± ацетаминофен + интраоперационное введение анестетиков через внутриматочную артерию; опиоиды ± НПВП ± ацетаминофен + другие препараты) не показала существенных преимуществ по частоте осложнений, снижению боли и других симптомов ПЭС [50].

Таким образом, обзор литературы показывает, что рекомендации, касающиеся профилактики тяжелого ПЭС и его лечения при ЭМА основаны на исследованиях низкого качества, которые имеют много противоречий и поэтому нуждаются в дальнейшем изучении.

Информация о финансировании и конфликте интересов

Исследование не имело спонсорской поддержки.

Авторы декларируют отсутствие явных и потенциальных конфликтов интересов, связанных с публикацией настоящей статьи.

ЛИТЕРАТУРА / REFERENCES:

1. Young M, Coffey W, Mikhail LN. Uterine Fibroid Embolization. In: StatPearls [Internet]. Treasure Island (FL): StatPearls Publishing; 2023 Jan. 2022 Nov 28. PMID: 30085558.
2. Clinical recommendations «Uterine fibroids», 2022. Russian (Клинические рекомендации «Миома матки», 2022).
3. Manyonda I, Belli AM, Lumsden MA, Moss J, McKinnon W, Middleton LJ, et al; FEMME Collaborative Group. Uterine-Artery Embolization or Myomectomy for Uterine Fibroids. ***N Engl J Med.*** 2020; 383(5): 440-451. DOI: 10.1056/NEJMoa1914735.
4. Serres-Cousine O, Kuijper FM, Curis E, Atashroo D. Clinical investigation of fertility after uterine artery embolization. ***Am J Obstet Gynecol.*** 2021; 225(4): 403.e1-403.e22. DOI: 10.1016/j.ajog.2021.05.033.
5. American College of Obstetricians and Gynecologists' Committee on Practice Bulletins–Gynecology. Management of Symptomatic Uterine Leiomyomas: ACOG Practice Bulletin, Number 228. ***Obstet Gynecol.*** 2021; 137(6): e100-e115. DOI: 10.1097/AOG.0000000000004401.
6. Shumkova PV. 175 years of hysterectomy in Russia. ***Bulletin of the council of young scientists and specialists of the Chelyabinsk region.*** 2018; 4(3(22)): 16-19. Russian (Шумкова П.В 175 лет гистерэктомии в России //Вестник совета молодых учёных и специалистов Челябинской области. 2018. Т. 4, № 3(22). С. 16-19.)
7. Bofill Rodriguez M, Lethaby A, Fergusson RJ. Endometrial resection and ablation versus hysterectomy for heavy menstrual bleeding. ***Cochrane Database Syst Rev.*** 2021; 2(2): CD000329. DOI: 10.1002/14651858.CD000329.pub4.

8. Grishin II, Roshchina VA, Kauseva OI, Dobrokhotova YuE. Uterine artery embolization in the treatment of uterine fibroids: an actual approach in modern realities. ***Russian Journal of Woman and Child Health.*** 2018; 1(2): 169-172. Russian (Гришин И.И., Рощина В.А., Каусева О.И., Доброхотова Ю.Э. Эмболизация маточных артерий в лечении миомы матки: актуальный подход в современных реалиях //РМЖ. Мать и дитя. 2018. Т. 1, № 2. С. 169-172.) DOI: 10.32364/2618-8430-2018-1-2-169-172.
9. Matsuzaki S, Lee M, Nagase Y, Jitsumori M, Matsuzaki S, Maeda M, et al. A systematic review and meta-analysis of obstetric and maternal outcomes after prior uterine artery embolization. ***Sci Rep***. 2021; 11(1): 16914. DOI: 10.1038/s41598-021-96273-z.
10. Fetishcheva LE, Zakharov IS, Ushakova GA, Mozes VG, Demyanova TN, Vasyutinskaya YuV, Petrich LN. Interstitial pregnancy – diagnostic difficulties. ***Mother and Baby in Kuzbass.*** 2017; 2(69): 55-58. Russian (Фетищева Л.Е., Захаров И.С., Ушакова Г.А., Мозес В.Г., Демьянова Т.Н., Васютинская Ю.В., Петрич Л.Н. Интерстициальная беременность – трудности диагностики //Мать и дитя в Кузбассе. 2017. № 2(69). С. 55-58.)
11. Moss JG, Cooper KG, Khaund A, Murray LS, Murray GD, Wu O, et al. Randomised comparison of uterine artery embolisation (UAE) with surgical treatment in patients with symptomatic uterine fibroids (REST trial): 5-year results. ***BJOG.*** 2011; 118(8): 936-944. DOI: 10.1111/j.1471-0528.2011.02952.x.
12. de Bruijn AM, Ankum WM, Reekers JA, Birnie E, van der Kooij SM, Volkers NA, Hehenkamp WJ. Uterine artery embolization vs hysterectomy in the treatment of symptomatic uterine fibroids: 10-year outcomes from the randomized EMMY trial. ***Am J Obstet Gynecol.*** 2016; 215(6): 745.e1-745745. DOI: 10.1016/j.ajog.2016.06.051.
13. Manyonda IT, Bratby M, Horst JS, Banu N, Gorti M, Belli AM. Uterine artery embolization versus myomectomy: impact on quality of life – results of the FUME (Fibroids of the Uterus: Myomectomy versus Embolization) Trial. ***Cardiovasc Intervent Radiol.*** 2012; 35(3): 530-536. DOI: 10.1007/s00270-011-0228-5.
14. Gupta JK, Sinha A, Lumsden MA, Hickey M. Uterine artery embolization for symptomatic uterine fibroids. ***Cochrane Database Syst Rev***. 2014; (12): CD005073. DOI: 10.1002/14651858.CD005073.pub4.
15. Di Serafino M, Iacobellis F, Schillirò ML, Verde F, Grimaldi D, Dell'Aversano Orabona G, et al. Pelvic Pain in Reproductive Age: US Findings. ***Diagnostics (Basel).*** 2022; 12(4): 939. DOI: 10.3390/diagnostics12040939.
16. Nurmukhametova ET, Shlyapnikov ME. Prognostic criteria for the development of severe post-embolization syndrome in patients with uterine myoma. ***Bulletin of the RSMU.*** 2020; 1: 70-78. Russian (Нурмухаметова Э.Т., Шляпников М.Е. Прогностические критерии развития тяжелого постэмболизационного синдрома у пациенток с миомой матки // Вестник РГМУ. 2020. № 1. С. 70-78.)
17. Szkodziak P, Pyra K, Szkodziak F, Krzyżanowski J, Czuczwar P, Woźniak S, et al. The Lublin Protocol of the Uterine Arteries Embolization in the Treatment of Symptomatic Uterine Fibroids. ***J Vis Exp.*** 2020; (163). DOI: 10.3791/61530.
18. Kohi MP, Spies JB. Updates on Uterine Artery Embolization. ***Semin Intervent Radiol.*** 2018; 35(1): 48-55. DOI: 10.1055/s-0038-1636521.
19. Nurmukhametova ET. Post-embolization syndrome in the treatment of uterine fibroids (literature review). ***Bulletin of the Medical Institute «Reaviz». Rehab, Physician and Health.*** 2020; 6(48): 80-88. Russian (Нурмухаметова Э.Т. Постэмболизационный синдром при лечении миомы матки (обзор литературы) //Вестник медицинского института «Реавиз». Реабилитация, Врач и Здоровье. 2020. Т. 6(48). С. 80-88.) DOI: 10.20340/vmi-rvz.2020.6.10.
20. Zhatkanbaev GZh, Sakhipov MM, Zhanalieva ZhR, Imanbaeva ZhA, Utebaeva ZhA, Sansyzbaeva RZh, Aumoldaeva ZM. Embolization of the uterine arteries. Early and late complications. ***Bulletin of KazNMU.*** 2020; 2: 303-306. Russian (Жатканбаев Г.Ж., Сахипов М.М., Жаналиева Ж.Р., Иманбаева Ж.А., Утебаева Ж.А., Сансызбаева Р.Ж., Аумолдаева З.М. Эмболизация маточных артерий. Ранние и поздние осложнения //Вестник КазНМУ. 2020. № 2. С. 303-306.)
21. Szejnfeld D, Santos RFT, Kambara AM, Colli MBO, Nasser F, Martins MS, Goldman SM. Uterine artery embolization with highly compressible calibrated microspheres for the treatment of uterine fibroids. ***Radiol Bras.*** 2022; 55(4): 231-235. DOI: 10.1590/0100-3984.2021.0123.
22. Svarc P, Taudorf M, Nielsen MB, Stroomberg HV, Røder MA, Lönn L. Postembolization Syndrome after Prostatic Artery Embolization: A Systematic Review. ***Diagnostics.*** 2020; 10: 659. DOI: 10.3390/diagnostics10090659.
23. Pisanie JLD, Commander CW, Burke CT. Management of Postprocedural Uterine Artery Embolization Pain. ***Semin Intervent Radiol.*** 2021; 38(5): 588-594. DOI: 10.1055/s-0041-1739161.
24. Spencer EB, Stratil P, Mizones H. Clinical and periprocedural pain management for uterine artery embolization. ***Semin Intervent Radiol***. 2013; 30(4): 354-63. DOI: 10.1055/s-0033-1359729.
25. Chan P, Garcia-Reyes K, Cronan J, Newsome J, Bercu Z, Majdalany BS, et al. Managing Postembolization Syndrome-Related Pain after Uterine Fibroid Embolization. ***Semin Intervent Radiol***. 2021; 38(3): 382-387. DOI: 10.1055/s-0041-1731406.
26. Ierardi AM, Piacentino F, Pesapane F, Carnevale A, Curti M, Fontana F, et al. Basic embolization techniques: tips and tricks. ***Acta Biomed.*** 2020; 91(8-S): 71-80. DOI: 10.23750/abm.v91i8-S.9974.
27. Sabre A, Sisti G, Arruarana VS, Alexander G, Upadhyay R. Utilization of platelet count in prediction of post-embolization syndrome after uterine artery embolization. ***J Gynecol Obstet Hum Reprod.*** 2021; 50(5): 102094. DOI: 10.1016/j.jogoh.2021.102094.
28. Kaufman C, Pollak J, Mojibian H. What is too big? Uterine artery embolization of a large fibroid causing abdominal compartment syndrome. ***Semin Intervent Radiol.*** 2014; 31(2): 207-211. DOI: 10.1055/s-0034-1373795.

29. Ruuskanen A, Sipola P, Hippeläinen M, Wüstefeld M, Manninen H. Pain after uterine fibroid embolisation is associated with the severity of myometrial ischaemia on magnetic resonance imaging. ***Eur Radiol.*** 2009; 19(12): 2977-2985. DOI: 10.1007/s00330-009-1481-8.
30. Sosin SA, Privorotsky VV, Zazerskaya IE, Kustarov VN. Prognostic signs of pain intensity after uterine artery embolization in women with uterine leiomyoma. ***Gynecology.*** 2017; 19(5): 30–33. Russian (Сосин С.А., Приворотский В.В., Зазерская И.Е., Кустаров В.Н. Прогностические признаки выраженности болевого синдрома после эмболизации маточных артерий у женщин с лейомиомой матки //Гинекология. 2017. Т. 19, № 5. С. 30-33. DOI: 10.26442/2079-5696_19.5.30-33.
31. Nurmukhametova ET, Shlyapnikov ME. Study of capillary blood flow in the early post-embolization period in the treatment of uterine fibroids. ***Practical medicine.*** 2019; 17(4): 92-96. Russian (Нурмухаметова Э.Т., Шляпников М.Е. Исследование капиллярного кровотока в раннем послеэмболизационном периоде при лечении миомы матки //Практическая медицина. 2019. Т. 17, № 4. С. 92-96.) DOI: 10.32000/2072-1757-2019-4-92-96.
32. Moses VG, Moses KB. Clinical manifestations of systemic lesions of the connective tissue in women of early reproductive age with varicose veins of the small pelvis. ***Bulletin of Siberian medicine.*** 2006; 5(1): 87-90. Russian (Мозес В.Г., Мозес К.Б. Клинические проявления системного поражения соединительной ткани у женщин раннего репродуктивного возраста с варикозным расширением вен малого таза //Бюллетень сибирской медицины. 2006. Т. 5, № 1. С. 87-90.)
33. Bilhim T, Pisco JM. The Role of Nonsteroidal Anti-Inflammatory Drugs (NSAIDs) in the Management of the Post-Embolization Symptoms after Uterine Artery Embolization. ***Pharmaceuticals (Basel).*** 2010; 3(6): 1729-1738. DOI: 10.3390/ph3061729.
34. Spencer EB, Stratil P, Mizones H. Clinical and periprocedural pain management for uterine artery embolization. ***Semin Intervent Radiol.*** 2013; 30(04): 354-363.
35. Chaabane S, Hoffman C, Kim G. A prospective, double-blind, randomized controlled study evaluating the effects of two new IV medications, IV acetaminophen and/or IV ibuprofen, on standard of care pain and antiemetic management in uterine fibroid embolization patients. ***J Vasc Interv Radiol.*** 2017; 28(02): S47-S48.
36. Lampmann LE, Lohle PN, Smeets A. Pain management during uterine artery embolization for symptomatic uterine fibroids. ***Cardiovasc Intervent Radiol.*** 2007; 30(04): 809-811.
37. Kim SY, Koo BN, Shin CS, et al. The effects of single-dose dexamethasone on inflammatory response and pain after uterine artery embolisation for symptomatic fibroids or adenomyosis: a randomised controlled study. ***BJOG.*** 2016; 123(4): 580-587. DOI: 10.1111/1471-0528.13785.
38. Wang M, Kohi MP. The rationale, design, and methods of a randomized, controlled trial to evaluate the efficacy of single-dose dexamethasone in reducing post-embolization syndrome in patients undergoing uterine artery embolization. ***Contemp Clin Trials Commun***. 2018; 12: 85-89. DOI: 10.1016/j.conctc.2018.09.006.
39. Noel-Lamy M, Tan KT, Simons ME, et al. Intraarterial lidocaine for pain control in uterine artery embolization: a prospective, randomized study. ***J Vasc Interv Radiol.*** 2017; 28(1): 16-22. DOI: 10.1016/j.jvir.2016. 10.001.
40. Alqahtani A, Han K, Kim SY, Kim MD, Kwon JH, Kim GM, Moon S. Efficacy of intra-arterial lidocaine administration on pain and inflammatory response after uterine artery embolization for symptomatic fibroids. ***Acta Radiol.*** 2023: 2841851221146517. DOI: 10.1177/02841851221146517.
41. Katsumori T, Miura H, Yoshikawa T, Seri S, Kotera Y, Asato A. Intra-Arterial Lidocaine Administration for Anesthesia after Uterine Artery Embolization with Trisacryl Gelatin Microspheres for Leiomyoma. ***J Vasc Interv Radiol.*** 2020; 31(1): 114-120. DOI: 10.1016/j.jvir.2019.09.007.
42. Duvnjak S, Andersen PE. Intra-arterial lidocaine administration during uterine fibroid embolization to reduce the immediate postoperative pain: a prospective randomized study. ***CVIR Endovasc.*** 2020; 3(1): 10. DOI: 10.1186/s42155-020-0099-4.
43. Shiwani TH, Shiwani H. Intra-arterial anaesthetics for pain control in arterial embolisation procedures: a systematic review and meta-analysis. ***CVIR Endovasc.*** 2021; 4(1): 6. DOI: 10.1186/s42155-020-00198-z.
44. Steffen DA, Najafi A, Binkert CA. Postinterventional Patient Comfort After Uterine Artery Embolization and Superior Hypogastric Nerve Block. ***Cardiovasc Intervent Radiol.*** 2023; 46(1): 152-157. DOI: 10.1007/s00270-022-03290-0.
45. Hovsepian DM, Mandava A, Pilgram TK, Holder AP, Wong V, Chan P, Patel T. Comparison of adjunctive use of rofecoxib versus ibuprofen in the management of postoperative pain after uterine artery embolization. ***J Vasc Interv Radiol.*** 2006; 17(4): 665-70. DOI: 10.1097/01.RVI.0000208986.80383.4c.
46. Siskin GP, Stainken BF, Dowling K, Meo P, Ahn J, Dolen EG. Outpatient uterine artery embolization for symptomatic uterine fibroids: experience in 49 patients. ***J Vasc Interv Radiol.*** 2000; 11(03): 305-311.
47. Hansen RN, Pham AT, Lovelace B, Balaban S, Wan GJ. Comparative Analysis of Inpatient Costs for Obstetrics and Gynecology Surgery Patients Treated With IV Acetaminophen and IV Opioids Versus IV Opioid-only Analgesia for Postoperative Pain. ***Ann Pharmacother.*** 2017; 51(10): 834-839. DOI: 10.1177/1060028017715651.
48. Hansen RN, Pham AT, Boing EA, Lovelace B, Wan GJ, Urman RD. Reduced length of stay and hospitalization costs among inpatient hysterectomy patients with postoperative pain management including IV versus oral acetaminophen. ***PLoS One.*** 2018; 13(09): e0203746–e0203746.
49. Chaabane S, Hoffman C, Kim G. A prospective, double-blind, randomized controlled study evaluating the effects of two new IV medications, IV acetaminophen and/or IV ibuprofen, on standard of care pain and antiemetic management in uterine fibroid embolization patients. ***J Vasc Interv Radiol.*** 2017; 28(02): S47-S48.
50. Saibudeen A, Makris GC, Elzein A, Wigham A, Patel R, Husainy MA, et al. Pain Management Protocols During Uterine Fibroid Embolisation: A Systematic Review of the Evidence. ***Cardiovasc Intervent Radiol.*** 2019; 42(12): 1663-1677. DOI: 10.1007/s00270-019-02327-1.

КОРРЕСПОНДЕНЦИЮ АДРЕСОВАТЬ:
ЕЛГИНА Светлана Ивановна
650029, г. Кемерово, ул. Ворошилова, д. 22 а, ФГБОУ ВО КемГМУ Минздрава России
Тел: 8 (3842) 73-48-56 E-mail: elginas.i@mail.ru

ИНФОРМАЦИЯ ОБ АВТОРАХ	INFORMATION ABOUT AUTHORS
ЮЩЕНКО Марина Анатольевна, зав. гинекологическим отделением, ГАУЗ ККБ им. С.В. Беляева, г. Кемерово, Россия	YUSHCHENKO Marina Anatolyevna, head of the gynecological department, Kuzbass Clinical Hospital named after S.V. Belyaev, Kemerovo, Russia
МОЗЕС Вадим Гельевич, доктор мед. наук, доцент, директор Медицинского института, ФГБОУ ВО КемГУ; зам. главного врача по научной деятельности, ГАУЗ ККБ им. С.В. Беляева, г. Кемерово, Россия. E-mail: vadimmoses@mail.ru	MOZES Vadim Gelievich, doctor of medical sciences, docent, director of the Medical Institute, Kemerovo State University; deputy chief physician for research activities, Kuzbass Regional Clinical Hospital named after S.V. Belyaev, Kemerovo, Russia. E-mail: vadimmoses@mail.ru
РУДАЕВА Елена Владимировна, канд. мед. наук, доцент, доцент кафедры акушерства и гинекологии им. профессора Г.А. Ушаковой, ФГБОУ ВО КемГМУ Минздрава России, г. Кемерово, Россия. E-mail: rudaeva@mail.ru	RUDAEVA Elena Vladimirovna, candidate of medical sciences, docent, docent of the department of obstetrics and gynecology named after G.A. Ushakova, Kemerovo State Medical University, Kemerovo, Russia. E-mail: rudaeva@mail.ru
ЕЛГИНА Светлана Ивановна, доктор мед. наук, доцент, профессор кафедры акушерства и гинекологии им. Г.А. Ушаковой, ФГБОУ ВО КемГМУ Минздрава России, г. Кемерово, Россия. E-mail: elginas.i@mail.ru	ELGINA Svetlana Ivanovna, doctor of medical sciences, docent, professor of the department of obstetrics and gynecology named after G.A. Ushakova, Kemerovo State Medical University, Kemerovo, Russia. E-mail: elginas.i@mail.ru
МОЗЕС Кира Борисовна, ассистент кафедры поликлинической терапии и сестринского дела, ФГБОУ ВО КемГМУ Минздрава России, г. Кемерово, Россия. E-mail: kbsolo@mail.ru	MOZES Kira Borisovna, assistant, department of polyclinic therapy and nursing, Kemerovo State Medical University, Kemerovo, Russia
РЫБНИКОВ Сергей Валерьевич, доктор мед. наук, профессор кафедры акушерства и гинекологии им. Г.А. Ушаковой, ФГБОУ ВО КемГМУ Минздрава России, г. Кемерово, Россия. E-mail: rybnikoff.s@mail.ru	RYBNIKOV Sergey Valerievich, doctor of medical sciences, professor of the department of obstetrics and gynecology named after G.A. Ushakova, Kemerovo State Medical University, Kemerovo, Russia. E-mail: rybnikoff.s@mail.ru
ПОМЫТКИНА Татьяна Евгеньевна, доктор медицинских наук, заведующая кафедрой поликлинической терапии и сестринского дела, ФГБОУ ВО КемГМУ Минздрава России, г. Кемерово, Россия. E-mail: pomitkina@mail.ru	POMYTKINA Tatyana Evgenievna, doctor of medical sciences, head of the department of polyclinic therapy and nursing, Kemerovo State Medical University, Kemerovo, Russia. E-mail: pomitkina@mail.ru
ЦЕНТЕР Яэль, патологоанатом, Медицинский центр Сорока, Беэр Шева, Израиль. E-mail: tsenter1998@mail.ru	CENTER Yael, pathologist, Soroka Medical Center, Beer Sheva, Israel. E-mail: tsenter1998@mail.ru

Статья поступила в редакцию ***9.03.2023 г.***

Лазарева О.В., Баринов С.В., Шифман Е.М., Шкабарня Л.Л., Толкач А.Б., Тирская Ю.И., Кадцына Т.В., Чуловский Ю.И.
Омский государственный медицинский университет,
БУЗОО Областная клиническая больница,
г. Омск, Россия,
Московский областной научно-исследовательский клинический институт им. М. Ф. Владимирского,
г. Москва, Россия

КЛИНИЧЕСКИЕ СЛУЧАИ МАТЕРИНСКОЙ СМЕРТНОСТИ ОТ СЕПТИЧЕСКИХ ОСЛОЖНЕНИЙ ПОСЛЕРОДОВОГО ПЕРИОДА ПОСЛЕ ПЕРЕНЕСЕННОЙ МАССИВНОЙ КРОВОПОТЕРИ

Целью исследования явилось проведение анализа случаев материнской смертности, связанных с септическими осложнениями послеродового периода после перенесенной массивной кровопотери.
В статье представлены клинические наблюдения пяти родильниц, погибших от септических осложнений после перенесенной массивной кровопотери. Главными причинами массивных акушерских кровотечений явились гипотония матки и преждевременная отслойка нормально расположенной плаценты. Определяющую роль для дальнейшего прогноза болезни имеют: своевременность оказания квалифицированной медицинской помощи, активная акушерская тактика, адекватное восполнение кровопотери, проведение реанимационных мероприятий. Септические осложнения присоединялись на 5-7-е сутки после перенесенной массивной кровопотери. Дальнейшее ухудшение состояния родильниц было обусловлено прогрессированием септических осложнений. При микробиологическом исследовании у родильниц выявлялись *Acinetobacter baumanni, Klebsiella pneumonia, Pseudomonas aeruginosa*, обладающие полирезистентностью.

Ключевые слова: материнская смертность; септические осложнения; массивная кровопотеря; геморрагический шок; гипотония матки; отслойка нормально-расположенной плаценты; полирезистентность микрофлоры

Lazareva O.V., Barinov S.V., Shifman E.M., Sckabarnya L.L., Tolkach A.B., Tirskaya Y.I., Kadtsyna T.V., Chulovskij J.I.
Omsk State Medical University,
Omsk Clinical Hospital, Omsk, Russia,
Moscow Regional Research and Clinical Institute ("MONIKI"), Moscow, Russia

CLINICAL CASES OF MATERNAL MORTALITY FROM SEPTIC COMPLICATIONS OF PUERPERIUM AFTER MASSIVE BLOOD LOSS

The purpose of the study was to analyze maternal mortality cases associated with septic complications of the postpartum period after massive blood loss.
The article presents clinical observations of five maternity patients who died from septic complications after massive blood loss. The main causes of massive obstetric bleeding were uterine hypotension and detachment of the normally located placenta. The decisive roles for the further prognosis of the disease are played by: timely provision of qualified medical care, active obstetric tactics, adequate replenishment of blood loss, resuscitation measures. Septic complications were added on the 5th-7th day after massive blood loss. The further deterioration of the condition of the maternity hospitals was due to the progression of septic complications, the increase in multiple organ failure. During microbiological examination, *Acinetobacter baumanni, Klebsiella pneumonia, Pseudomonas aeruginosa* with polyresistance were detected in maternity patients.

Key words: maternal mortality; septic complications; massive blood loss; hemorrhagic shock; uterine hypotension; detachment of the normally located placenta; polyresistance of microflora

Септические осложнения послеродового периода на протяжении многих лет занимают лидирующие позиции в структуре причин материнской смертности, несмотря на развитие медицинских технологий и создание современных антибактериальных средств [1, 2]. По данным ВОЗ, ежедневно от осложнений, связанных с беременностью и/или родами, умирают около 830 женщин в мире [2]. Существует множество опосредованных факторов риска, способствующих развитию септических осложнений, среди которых ведущими являются способ родоразрешения, кровотечения во время родов

Информация для цитирования: doi 10.24412/2686-7338-2023-2-85-91 EDN EFVKDW

Лазарева О.В., Баринов С.В., Шифман Е.М., Шкабарня Л.Л., Толкач А.Б., Тирская Ю.И., Кадцына Т.В., Чуловский Ю.И. КЛИНИЧЕСКИЕ СЛУЧАИ МАТЕРИНСКОЙ СМЕРТНОСТИ ОТ СЕПТИЧЕСКИХ ОСЛОЖНЕНИЙ ПОСЛЕРОДОВОГО ПЕРИОДА ПОСЛЕ ПЕРЕНЕСЕННОЙ МАССИВНОЙ КРОВОПОТЕРИ //Мать и Дитя в Кузбассе. 2023. №2(93). С. 85-91.

и в раннем послеродовом периоде [3, 4]. Несмотря на попытки поощрять вагинальные роды, частота кесарева увеличилась с 5 до 32 % за последние 10 лет и не имеет тенденции к снижению [5, 6].

Другим значимым фактором риска септических осложнений послеродового периода является акушерское кровотечение. Для акушерских кровотечений характерны внезапность начала и высокий темп кровопотери. Это обстоятельство на фоне сопутствующих заболеваний и осложнений беременности, таких как преэклампсия, приводит не только к нарушению показателей центральной и регионарной гемодинамики, но и серьезным сдвигам во всех звеньях системы гемостаза и реологии, при которых наличие инфекционного агента вызывает развитие и быстрое прогрессирование септического процесса [7, 8].

На наш взгляд, катамнез и танатогенез родильниц, погибших от септических осложнений после перенесенной массивной кровопотери в родах, имеют ценность для медицинского сообщества. Представлена серия клинических случаев, которые являются классическими примерами материнской смертности от септических осложнений послеродового периода после перенесенной массивной кровопотери.

Цель исследования – провести анализ клинических случаев летальных исходов при септических осложнениях послеродового периода после перенесенной массивной кровопотери.

Клиническое наблюдение № 1

Пациентка Г., 34 лет, поступила в родильный дом центральной районной больницы в родах при сроке беременности 36 недель с антенатально погибшим плодом. По поводу данной беременности не наблюдалась. Общее состояние роженицы при поступлении удовлетворительное. Течение родов без особенностей. В раннем послеродовом периоде развилась клиника гипотонического кровотечения с одномоментной потерей крови около 2000 мл и развитием геморрагического шока 3 степени и ДВС-синдрома (6 баллов по шкале ISTH). Вызвана бригада санитарной авиации. В экстренном порядке выполнена лапаротомия, тотальная гистерэктомия с маточными трубами, перевязка подвздошных артерий. Во время проведения операции зафиксирована остановка кровообращения. В результате проведения реанимационных мероприятий сердечная деятельность восстановлена в течение 5 минут. Общая кровопотеря составила 5500 мл. Через 3 часа после оперативного вмешательства, в связи с продолжающимся кровотечением, выполнена лапаротомия, аднексэктомия, тампонада малого таза. Полный гемостаз не достигнут, у пациентки продолжалось кровотечение из операционной раны, носа, ушей, трахеи. Общая кровопотеря составила около 14000 мл. Перелито компонентов крови – 12000 мл, свежемороженой плазмы – 20000 мл.

Родильница в тяжелом состоянии доставлена в реанимационное отделение БУЗОО Областная клиническая больница на 2-е сутки послеродового периода. При поступлении регистрировались признаки почечной, печеночной недостаточности, острый респираторный дистресс-синдром (ОРДС) 3-4 стадии, отек головного мозга, двусторонняя пневмония с ателектазом верхней доли правого легкого. Оценка по шкале SOFA – 15 баллов. Проводилась интенсивная терапия, коррекция водно-электролитных нарушений, респираторная поддержка, постоянная вено-венозная гемодиафильтрация аппаратом Prismaflex. Антибактериальная терапия была согласована с клиническим фармакологом и менялась в зависимости от результатов обследования на чувствительность микрофлоры. При микробиологическом исследовании крови, трахеи, выявлялся *Acinetobacter baumanni*, в раневом отделяемом – *Acinetobacter baumanni, Enterococcus faecium, Klebsiella pneumonia*, обладающие полирезистентностью.

Несмотря на проводимую терапию, на 7-е сутки отмечено ухудшение состояния, диагностирован перитонит. Выполнены лапаротомия, санация, ревизия брюшной полости. В дальнейшем пациентка находилась в тяжелом состоянии на искусственной вентиляции легких (ИВЛ). Сохранялось повышение температуры тела до фебрильных цифр, симптомы интоксикации в анализах крови. На 21-е сутки зафиксировано острое нарушение мозгового кровообращения по ишемическому типу в проекции базальных ядер с обеих сторон, левой височной доли, правой гемисферы мозжечка. Женщина погибла на 22-е сутки послеродового периода.

Клиническое наблюдение № 2

Пациентка Н, 39 лет, повторнобеременная, повторнородящая. Родоразрешена через естественные родовые пути при доношенном сроке беременности в родильном доме второго уровня. Ранний послеродовый период осложнился гипотоническим кровотечением. Проводилось ручное обследование полости матки, баллонная тампонада маточным баллоном Жуковского – без эффекта, кровотечение продолжалось. Выполнена лапаротомия, перевязка маточных сосудов, компрессионные швы на матку. В связи с продолжающимся кровотечением, развитием геморрагического шока 3 степени, ДВС-синдрома (5 баллов по шкале ISTH) выполнена тотальная гистерэктомия, вскрытие и дренирование паравагинальной гематомы, перевязка внутренней подвздошной артерии. Общая кровопотеря составила 10000 мл. Проводилась гемотрансфузия, трансфузия свежемороженой плазмы.

В послеоперационном периоде развились признаки печеночной, сердечной, почечной недостаточности с симптомом анурии, РДС 3-4 стадии, синдром массивной трансфузии. На 2-е сутки послеродового периода доставлена в реанимационное отделение БУЗОО ОКБ в тяжелом состоянии, на ИВЛ. При осмотре выявлены множественные геморрагии. Проводилась интенсивная терапия с использованием экстракорпоральных методов детоксикации. На 5-е

сутки послеродового периода отмечалось нарастание симптомов интоксикации: фебрильная температура, лейкоцитоз со сдвигом лейкоцитарной формулы до палочкоядерных нейтрофилов, сохранялась анурия. Оценка по шкале SOFA — 11 баллов.

На 21-е сутки после родов диагностирован инфекционно-токсический миокардит, желудочковая экстрасистолия, экссудативный перикардит, острая сердечная недостаточность. Сохранялся высокий уровень интоксикации, лейкоцитоз, сдвиг лейкоцитарной формулы влево до миелоцитов и юных форм, 16 баллов по шкале SOFA. На 36-е сутки выполнена лапаротомия в связи с эвентрацией кишечника, серозным перитонитом. На 37-е сутки констатирована остановка кровообращения.

При бактериологическом исследовании с первых суток пребывания в отделении реанимации БУЗОО ОКБ выявлялся *Acinetobacter baumannii* в титре 10*4 — 10*5, обладающий полирезистентностью к антибактериальным препаратам.

Клиническое наблюдение № 3

Пациентка К., 25 лет. Роды вторые, преждевременные, в сроке 34 недели беременности в родовспомогательном учреждении второго уровня. Выполнено кесарево сечение в связи с прогрессирующей гипоксией плода. Во время операции развилось гипотоническое кровотечение, геморрагический шок 3 степени, ДВС-синдром (6 баллов по шкале ISTH). Выполнена тотальная гистерэктомия, перевязка внутренних подвздошных артерий. Проводилась гемотрансфузия, трансфузия свежезамороженной плазмы. В послеоперационном периоде развились признаки почечной недостаточности с симптомом анурии, РДС, синдром массивных трансфузий.

На 2-е сутки после родоразрешения диагностирован флеботромбоз левой нижней конечности с явлениями флегмазии (артериальный ангиоспазм, вторичный тромбоз левой подвздошной артерии). Выполнена непрямая тромбэктомия из левой подвздошной артерии, аллопластика левой бедренной артерии, ушивание левой бедренной вены, вскрытие и дренирование паравагинальной гематомы. На 2-е сутки послеродового периода родильница доставлена в тяжелом состоянии в реанимационное отделение БУЗОО ОКБ. К 3-м суткам сохранялась анурия, появились признаки печеночной недостаточности. На 5-е сутки послеродового периода появились признаки внутрибрюшного кровотечения, в связи с чем выполнена повторная лапаротомия, ревизия брюшной полости и забрюшинного пространства, оварэктомия слева, тампонада малого таза, дренирование забрюшинного пространства, дренирование параректальной клетчатки, тампонада влагалища. Явный источник кровотечения не выявлен. В послеоперационном периоде продолжалась интенсивная терапия с использованием антибактериальной терапии, постоянная вено-венозная гемодиафильтрация аппаратом Prismaflex, сеансы плазмафереза.

С 6-х суток послеродового периода отмечалось повышение температуры тела до фебрильных цифр, в периферической крови — лейкоцитоз со сдвигом лейкоцитарной формулы до 3 % миелоцитов и 48 % палочкоядерных нейтрофилов, повышенный уровень шлаков крови. Оценка по шкале SOFA — 14 баллов. Симптомы анурии сохранялись до 7-х суток послеродового периода. При бактериологическом исследовании в раневом отделяемом выявлялась *Pseudomonas aeruginosa 10*5, Enterococcus faecium 10*7.*

При дальнейшем наблюдении и лечении у родильницы отмечались подъёмы температуры до 39,6°С, в крови сохранялся лейкоцитоз, сдвиг лейкоцитарной формулы до миелоцитов и палочкоядерных нейтрофилов. При бактериологическом исследовании обнаружены: из раневого отделяемого — *Acinetobacter baumannii и Pantoea agglomerans,* обладающие полирезистентностью, из трахеи — *Klebsiella pneumonia, Staphylococcus epidermidis.* На 20-е сутки диагностирован динамический парез кишечника с явлениями непроходимости. Выполнено оперативное вмешательство. Пациентка погибла на 22-е сутки послеродового периода.

Клиническое наблюдение № 4

Пациентка Г., 29 лет, повторнобеременная, повторнородящая (вторые роды). В 35 недель поступила по неотложной помощи в родильный дом центральной районной больницы с кровотечением, осложненным геморрагическим шоком вследствие тотальной преждевременной отслойки плаценты на фоне тяжелой преэклампсии, с антенатально погибшим плодом. Из сопутствующей патологии — гестационный пиелонефрит. С участием бригады санитарной авиации выполнено кесарево сечение с последующей гистерэктомией в связи с наличием маточно-плацентарной апоплексии (матка Кувелера). Учтенная кровопотеря составила 4000 мл. Проводилась восполнение компонентов крови путем гемотрансфузии, трансфузии свежезамороженной плазмы.

На 2-е сутки после родоразрешения, на ИВЛ, доставлена в отделение реанимации БУЗОО ОКБ, проводилась интенсивная терапия. На 7-е стуки послеродового периода зарегистрировано повышение температуры тела до фебрильных цифр, жидкий стул. Диагностирована вентилятор-ассоциированная пневмония, псевдомембранозный колит. Состояние расценено как септическое. Оценка по шкале SOFA — 5 баллов. При бактериологическом исследовании с первых суток лечения выделялся *Acinetobacter baumannii* (10*2), обладающий полирезистентностью, *Enterococcus faecalis* (10*5). В течение недели дальнейшего наблюдения сохранялось повышение температуры до фебрильных цифр, в анализе крови в динамике отмечалось уменьшение лейкоцитов до 0,9 × 10^9/л, сдвиг лейкоцитарной формулы до 30 % палочкоядерных нейтрофилов. Оценка по шкале SOFA — 6 баллов. При дальнейшем наблюдении нарастали признаки полиорганной недостаточности, симптомы интоксикации, сохранялось повышение температуры тела до фебрильных

значений. Оценка по шкале SOFA – 12 баллов. При бактериологическом исследовании выявлялись *Klebsiella pneumonia* (10*7), чувствительная к имепенему, *Enterococcus faecium* (10*4), резистентный к антибиотикам, отмечалось увеличение числа *Acinetobacter baumannii* до 10*7, *Candida albicans.* Пациентка погибла на 57-е сутки.

Клиническое наблюдение № 5

Пациентка И., 31 года. Из сопутствующих заболеваний – гематогенная тромбофилия, носительство ДНК полиморфизмов в генах – PAI-14G/4G, MTHFR MTR, гетерозигота, посттромботическая болезнь вен нижних конечностей (левосторонний илеофеморальный тромбоз), ХВН 2. В анамнезе – вакуум-аспирация по поводу анэмбрионии, медицинский аборт, предстояли первые роды. Во время беременности наблюдалась у гематолога. Родоразрешена операцией кесарева сечения в 34 недели по поводу HELLP-синдрома в родовспомогательном учреждении второго уровня. Во время операции развилась массивная кровопотеря 3000 мл с развитием геморрагического шока 2 стадии, ДВС-синдрома (7 баллов по шкале ISTH). После операции диагностирована почечная недостаточность. На 2-е сутки после родоразрешения переведена в отделение реанимации БУЗОО ОКБ в тяжелом состоянии, на ИВЛ. При переводе отмечались гематомы разных размеров на руках и ногах. В анализе крови – лейкоцитоз до 25 × 10^9/л. При проведении ультразвукового исследования выявлена подапоневратическая гематома, гематома правого параметрия, кровь в брюшной полости. В связи с чем выполнена повторная лапаротомия, вскрытие подапоневротической гематомы, гематомы левого параметрия и предпузырной клетчатки, экстирпация матки с левыми придатками, тампонада малого таза марлевыми салфетками. В дальнейшем развился синдром массивной трансфузии, острое повреждение легких, связанное с трансфузией (TRALI-синдром), РДС тяжелой степени, печеночная, сердечная недостаточность. На 5-е сутки интенсивной терапии диагностирована двусторонняя полисегментарная пневмония. На 11-е сутки развились симптомы перитонита, по поводу чего была проведена лапаротомия, ревизия органов малого таза и брюшной полости, дренирование. В последующем сохранялось стабильно тяжелое состояние, с оценкой по шкале SOFA 13 баллов. При бактериологическом исследовании обнаружено: в крови – *Pseudomonas aeruginosa, Klebsiella pneumonia, Acinetobacter baumannii,* обладающие полирезистентностью; в раневом отделяемом – *Enterococcus faecalis, Klebsiella pneumonia, Acinetobacter baumannii, Pseudomonas aeroginosa;* в отделяемом мочевыделительной системы – *Klebsiella pneumonia, Pseudomonas aeroginosa.*

На 18-е сутки отмечено нарастание симптомов интоксикации, развилась флегмона передней брюшной стенки. Выполнена лапаротомия, плоскостная тампонада брюшной полости по Н.С. Макоха. В последующем состояние оставалось крайне тяжелым, отмечалось повышение температуры тела до фебрильных цифр, лейкоцитоз со сдвигом лейкоцитарной формулы до миелоцитов и палочкоядерных нейтрофилов. На 44-е сутки у пациентки диагностирована ТЭЛА мелких ветвей легочной артерии, остановка кровообращения.

ОБСУЖДЕНИЕ

Представленные клинические случаи имеют схожий сценарий развития септических осложнений послеродового периода после перенесенной массивной кровопотери вследствие различных причин. Среди причин акушерского кровотечения гипотония матки остается на первом месте за последние 5 лет [9] и имела место в большинстве представленных клинических наблюдений. Тяжелая преэклампсия является своеобразным порочным кругом, в который включено множество патогенетических звеньев, характеризующимся напряжением адаптивных возможностей организма, которые могут давать фатальный срыв при критических состояниях, таких как кровотечение, усугубляя органную дисфункцию и создавая благоприятный фон для развития септических осложнений. Массивная кровопотеря при преждевременной отслойке плаценты на фоне тяжелой преэклампсии сопровождается выраженными клиническими проявлениями и лабораторными сдвигами в связи с нарушениями на уровне микроциркуляторного русла и проблемами с доставкой и потреблением кислорода на периферии [10, 11]. Массивное акушерское кровотечение на фоне тяжелой преэклампсии имело место в клинических наблюдениях № 4 и № 5.

Одним из грозных последствий массивного кровотечения в родах является геморрагический шок, который отмечался у всех родильниц – состояние, при котором недостаточная перфузия органов приводит к недостатку кислорода для удовлетворения метаболических потребностей тканей. Следствием этих изменений являются воспаление, дисфункция эндотелия и нарушение нормальных обменных процессов в жизненно важных органах, при развитии которых шок становится практически необратимым даже если объем и дефицит эритроцитов исправлены. В этом случае основными целями терапии являются контроль источника кровопотери, восстановление адекватной кислородной емкости, поддержание адекватной тканевой перфузии [12]. При кровопотере более 30 % ОЦК всегда развивается ДВС-синдром [7, 8].

Важным является как можно более раннее удаление источника кровотечения, проведение гистерэктомии. Однако для успешной борьбы с акушерскими кровотечениями и их последствий решающее значение имеют своевременность оказания квалифицированной медицинской помощи, активная акушерская тактика, своевременное адекватное восполнение кровопотери, проведение реанимационных мероприятий, слаженная работа бригады меди-

цинских работников, которые определяют дальнейший прогноз развития возможных осложнений и их исход [13, 14].

Гистерэктомия была выполнена у всех родильниц, однако развитие фатальных последствий свидетельствует о несвоевременно оказанной медицинской помощи, что нередко наблюдается в условиях ЦРБ. Однако, поступление беременных и рожениц в родовспомогательные учреждения первого уровня в критическом состоянии зачастую является непредсказуемым и требует времени для оказания квалифицированной помощи бригадой санитарной авиации. Остановка кровообращения, которая имела место в клиническом наблюдении № 1, является серьезным фактором для реализации патогенетических механизмов в развитии септических осложнений.

Несмотря на совершенствование методов диагностики и лечения, нарушения в системе гемостаза могут явиться причиной массивной кровопотери, нередко приводят к необходимости выполнения гистерэктомии, являются причиной материнской инвалидизации и высокой перинатальной летальности [14], что было показано в клиническом наблюдении № 5.

Во всех клинических наблюдениях септические осложнения развивались на 5-7-е сутки послеродового периода. В современных условиях выросла частота сепсиса, вызванного неферментирующими грамотрицательными бактериями (*Pseudomonas aeruginosau, Acinetobacter spp.*), а также энтеробактерий продуцентов бета-лактамаз расширенного спектра. Эти микроорганизмы являются возбудителями госпитального сепсиса у пациентов отделений реанимации и интенсивной терапии. Повышение их значимости в развитии тяжелых инфекций связано с увеличением продолжительности жизни лиц, перенесших критические состояния в результате внедрения новых технологий органно-системной поддержки, дефектами инфекционного контроля и неоправданно высоким применением в клинической практике антибиотиков широкого спектра действия [15]. В результате этого этиологическая структура возбудителей сепсиса стала схожей в большинстве крупных ОРИТ, ее начали характеризовать по первым буквам названия рода микроорганизмов «no ESKAPE»(«выхода нет») (escape – англ. избегать): *Enterococcus faecium, Staphylococcus aureus, Klebsiella pneumonia, Acinetobacter baumannii, Pseudomonas aeruginosa, Enterobacter spp.* [16], которые демонстрируют нарастающую устойчивость к антимикробным препаратам. Крайне неблагоприятным феноменом является панрезистентность – устойчивость ко всем зарегистрированным и рекомендованным для терапии антибактериальным препаратам. Прежде всего это относится к *Acinetobacter baumannii*, обладающего крайне высокой способностью к экспрессии генов, реализующих механизмы устойчивости. Все эти микроорганизмы были выявлены в представленных клинических наблюдениях. Наличие инфекционных хронических заболеваний, таких как пиелонефрит, способствует персистенции патогенной микрофлоры и ее активации при критических акушерских состояниях [17].

ЗАКЛЮЧЕНИЕ

Массивное акушерское кровотечение является угрожаемым для жизни состоянием, требующим своевременного оказания высококвалифицированной медицинской помощи. Септические осложнения присоединяются на 5-7-е сутки после перенесенной массивной кровопотери, когда на фоне сниженных адаптационных возможностей организма активация условно-патогенной и внутрибольничной микрофлоры, обладающей полирезистентностью к антибактериальным препаратам, вызывает последствия, которые могут привести к материнской смертности.

Информация о финансировании и конфликте интересов

Исследование не имело спонсорской поддержки.

Авторы декларируют отсутствие явных и потенциальных конфликтов интересов, связанных с публикацией настоящей статьи.

ЛИТЕРАТУРА / REFERENCES:

1. Radzinskii VE. Akusherskaya agressiya. V 2.0. Moscow: StatusPraesens Publ., 2017. 872 p. Russian (Радзинский В.Е. Акушерская агрессия. V 2.0. Москва: StatusPraesens, 2017. 872 с.)
2. Contro E, Jauniaux E. Puerperal sepsis: what has changed since Semmelweis's time. ***BJOG.*** 2017; 124(6): 936. DOI: 10.1111/1471-0528.14377.
3. Lämmle L, Woll A, Mensink G, Bös K. Distal and proximal factors of health behaviors and their associations with health in children and adolescents. ***Int J Environ Res Public Health.*** 2013; 10(7): 2944-2978. DOI: 10.3390/ijerph10072944.
4. Iftikhar R. A study of maternal mortality. ***J Surg Pak(Int).*** 2009; 14(4): 176-178.
5. Antoine C, Young BK. Cesarean section one hundred years 1920-2020: The good, the bad and the ugly. ***Journal of Perinatal Medicine.*** 2020; 49(1): 5-16. DOI: 10.1515/jpm-2020-0305.
6. Faure K, Dessein R, Vanderstichele S, Subtil D. Postpartum Endometritis: CNGOF and SPILF Pelvic Inflammatory Diseases Guidelines. ***Gynecol Obstet Fertil Senol.*** 2019; 47(5): 442-450. DOI: 10.1016/j.gofs.2019.03.013.
7. Aylamazyan EK, Atlasov VO, Yaroslavsky KV, Yaroslavsky VK. Audit of quality of care in critical conditions in obstetrics ("near miss"). ***Journal of Obstetrics and Women's Diseases.*** 2016; 4: 15-23. Russian (Айламазян Э.К., Атласов В.О., Ярославский К.В. Аудит качества медицинской помощи при критических состояниях в акушерстве //Журнал акушерства и женских болезней. 2016. № 4. С. 15-23.)

8. Kurmanbayev TE, Yakovlev NV, Khasanov AA, Mustafin IG, Nabiullina RM. Modern assays of hemostatic system in obstetric practice. ***Aspirantskiy vestnik Povolzhiya.*** 2016; 5-6: 68-73. Russian (Курманбаев Т.Е., Яковлев Н.В., Хасанов А.А., Мустафин И.Г., Набиуллина Р.М. Современные методы оценки состояния системы гемостаза в акушерстве // Аспирантский вестник Поволжья. 2016. № 5-6. С. 68-73.)
9. Zainulina MS, Eremeeva DR, Krivonos MI. Maternal mortality and maternal «near miss»: are the current bleeding prevention algorithms working? ***Obstetrics, gynecology and reproduction.*** 2018; 12(1): 62-72. Russian (Зайнулина М.С., Еремеева Д.Р., Кривонос М.И. Материнская смертность и «near miss»: работают ли алгоритмы профилактики кровотечений? //Акушерство, гинекология и репродукция. 2018. Т. 12, № 1. С. 62-72.) DOI: 10.17749/2313-7347.2018.12.1.062-072.
10. Sentilhes L, Vayssière C, Deneux-Tharaux C, Aya AG, Bayoumeu F, Bonnet MP, et al. Postpartum hemorrhage: guidelines for clinical practice from the French College of Gynaecologists and Obstetricians (CNGOF): in collaboration with the French Society of Anesthesiology and Intensive Care (SFAR). ***Eur J Obstet Gynecol Reprod Biol.*** 2016; 198: 12-21. DOI: 10.1016/j.ejogrb.2015.12.012.
11. Umansky MN, Gugueva AV, Opruzhenkov AV, Lysenko OA. Cases of organ-preserving surgery in patients with severe preeclampsia. ***Glavnyj vrach yuga Rossii.*** 2021; 4(79): 39-43. Russian (Уманский М.Н., Гугуева А.В., Опруженков А.В., Лысенко О.А. Случаи органосохраняющей операции у пациенток с тяжелой преэклампсией //Главный врач Юга России. 2021. № 4(79). С. 39-43.)
12. Vasiliev AG, Morozova KV, Brus TV, Zabezhinskij MM, Kravcova AA, Balashov LD, et al. Pathophysiologic features of massive hemorrhage in gynecology and obstetrics. ***Russian Biomedical Research.*** 2021; 6(4): 23-36. Russian (Васильев А.Г., Морозова К.В., Брус Т.В., Забежинский М.М., Кравцова А.А., Балашов Л.Д., и др. Патофизиологические особенности массивных кровотечений в гинекологической и акушерской практике //Российские биомедицинские исследования. 2021. Т. 6, № 4. С. 23-36.)
13. Sedinkin VA, Dokunina AM, Drozdova VO, Maksimova EV, Palega MN, Kizub EA. Multidisciplinary approach in intensive care of massive obstetric blood loss: a clinical case. ***Emergency medicine.*** 2017; 7(86): 101-105. Russian (Сединкин В.А., Докунина А.М., Дроздова В.О., Максимова Е.В., Палега М.Н., Кизуб Э.А. Мультидисциплинарный подход в интенсивной терапии массивной акушерской кровопотери: клинический случай //Медицина неотложных состояний. 2017. № 7(86). С. 101-105.) DOI: 10.22141/2224-0586.7.86.2017.116888.
14. Medyannikova I, Barinov S, Gudinova J. Predictors of obstetrical complications: a prospective cohort study. ***J Clin Gynecol Obstet.*** 2014; 3(1): 14-21. DOI: 10.22141/2224-0586.7.86.2017.116888.
15. Gelfand BR, Rudnov VA, Galstyan GM, Gelfand EB, Zabolotskikh IB, Zolotukhin KN, et al. Sepsis: terminology, pathogenesis, clinical diagnostic conception. ***Gynecology, Obstetrics and Perinatology.*** 2017; 16(1): 64-72. Russian (Гельфанд Б.Р., Руднов В.А., Галстян Г.М., Гельфанд Е.Б., Заболотских И.Б., Золотухин К.Н., и др. Сепсис: терминология, патогенез, клинико-диагностическая концепция //Вопросы гинекологии, акушерства и перинатологии. 2017. Т. 16, № 1. С. 64-72.) DOI: 10.20953/1726-1678-2017-1-64-72.
16. Boomer J, To K, Chang K, et al. Immunosuppression in Patients Who Die of Sepsis and Multiple Organ Failure. ***JAMA.*** 2011; 306(23): 2594-2605. DOI: 10.1001/jama.2011.1829.
17. DeYoung TH, Whittington JR, Ennen CS, Poole AT. Pyelonephritis in Pregnancy: Relationship of Fever and Maternal Morbidity. ***AJP Rep.*** 2019; 9(4): 366-371. DOI: 10.1055/s-0039-1695746.

КОРРЕСПОНДЕНЦИЮ АДРЕСОВАТЬ:

ЛАЗАРЕВА Оксана Вячеславовна

644099, г. Омск, ул. Ленина, д. 12, ФГБОУ ВО ОмГМУ Минздрава России

E-mail: lazow@mail.ru

ИНФОРМАЦИЯ ОБ АВТОРАХ	INFORMATION ABOUT AUTHORS
ЛАЗАРЕВА Оксана Вячеславовна, канд. мед. наук, доцент кафедры акушерства и гинекологии № 2, ФГБОУ ВО ОмГМУ Минздрава России, г. Омск, Россия. E-mail: lazow@mail.ru	LAZAREVA Oksana Vyacheslavovna, candidate of medical sciences, docent of the department of obstetrics and gynecology N 2, Omsk State Medical University, Omsk, Russia. E-mail: lazow@mail.ru
БАРИНОВ Сергей Владимирович, доктор мед. наук, профессор, зав. кафедрой акушерства и гинекологии № 2, ФГБОУ ВО ОмГМУ Минздрава России, г. Омск, Россия. E-mail: barinov_omsk@mail.ru	BARINOV Sergey Vladimirovich, doctor of medical sciences, professor, head of the department of obstetrics and gynecology N 2, Omsk State Medical University, Omsk, Russia. E-mail: barinov_omsk@mail.ru
ШИФМАН Ефим Муневич, доктор мед. наук, профессор кафедры анестезиологии и реаниматологии, ГБУЗ МО МОНИКИ им. М.Ф. Владимирского, г. Москва, Россия. E-mail: eshifman@mail.ru	SHIFMAN Efim Munevich, doctor of medical sciences, professor of the department of anesthesiology and resuscitation, Moscow Regional Research and Clinical Institute ("MONIKI"), Moscow, Russia. E-mail: eshifman@mail.ru
ШКАБАРНЯ Людмила Леонидовна, зав. гинекологическим отделением, БУЗОО ОКБ, г. Омск, Россия, E-mail: I_shka@mail.ru	SHKABARNYA Lyudmila Leonidovna, head of the gynecological department, Omsk Clinical Hospital, Omsk, Russia. E-mail: I_shka@mail.ru
ТОЛКАЧ Алла Борисовна, доктор мед. наук, зав. отделением реанимации и интенсивной терапии, БУЗОО ОКБ, г. Омск, Россия	TOLKACH Alla Borisovna, doctor of medical sciences, head of the department of resuscitation and intensive care, Omsk Clinical Hospital, Omsk, Russia

ТИРСКАЯ Юлия Игоревна, доктор мед. наук, доцент, профессор кафедры акушерства и гинекологии № 2, ФГБОУ ВО ОмГМУ Минздрава России, г. Омск, Россия.	TIRSKAYA Yulia Igorevna, doctor of medical sciences, docent, professor of the department of obstetrics and gynecology N 2, Omsk State Medical University, Omsk, Russia.
КАДЦЫНА Татьяна Владимировна, кандидат мед. наук, доцент кафедры акушерства и гинекологии № 2, ФГБОУ ВО ОмГМУ Минздрава России, г. Омск, Россия. E-mail: tatianavlad@list.ru	KADTSYNA Tatyana Vladimirovna, candidate of medical sciences, docent of the department of obstetrics and gynecology N 2, Omsk State Medical University, Omsk, Russia. E-mail: tatianavlad@list.ru
ЧУЛОВСКИЙ Юрий Игоревич, кандидат мед. наук, доцент кафедры акушерства и гинекологии № 2, ФГБОУ ВО ОмГМУ Минздрава России, г. Омск, Россия. E-mail: akucheromsk@rambler.ru	CHULOVSKY Yury Igorevich, candidate of medical sciences, docent of the department of obstetrics and gynecology N 2, Omsk State Medical University, Omsk, Russia. E-mail: akucheromsk@rambler.ru

Статья поступила в редакцию *28.02.2023 г.*

Исаханян А.А., Колмакова Н.Ю., Кляшторная О.В., Царюк Е.П., Головкина Н.В., Маисеенко Д.А.
Красноярский межрайонный родильный дом № 2,
Красноярский государственный медицинский университет им. проф. В.Ф. Войно-Ясенецкого,
г. Красноярск, Россия

КЛИНИЧЕСКИЙ СЛУЧАЙ ВРОЖДЕННОЙ ДИАФРАГМАЛЬНОЙ ГРЫЖИ

Несмотря на современные достижения акушерства и детской хирургии, выживаемость новорожденных при врожденной диафрагмальной грыже не превышает 50 %. В статье описывается клинический случай рождения ребенка с врожденной диафрагмальной грыжей с благоприятным исходом после своевременной хирургической коррекции. При отсутствии в нашем клиническом случае пренатальной (отсутствие диагностики и динамического наблюдения в период гестации – поздняя явка беременной женщины в женскую консультацию), но ранней постнатальной диагностики, стало возможным провести эффективную хирургическую коррекцию данного врожденного порока развития у новорожденного.

Ключевые слова: врожденная диафрагмальная грыжа; новорожденные; клиническая картина; диагностика

Isakhanyan A.A., Kolmakova N.Yu., Klyashtornaya O.V., Tsaryuk E.P., Golovkina N.V., Maiseenko D.A.
Krasnoyarsk Interdistrict Maternity Hospital N 2,
Krasnoyarsk State Medical University named after prof. V.F. Voyno-Yasenetsky,
Krasnoyarsk, Russia

CLINICAL CASE OF CONGENITAL DIAPHRAGMATIC HERNIA

Despite current advances in obstetrics and pediatric surgery, the survival rate of newborns with congenital diaphragmatic hernia does not exceed 50 %. This article describes a clinical case of a child with congenital diaphragmatic hernia with a favorable outcome after timely surgical correction. In our clinical case, the absence of prenatal diagnostics (lack of diagnosis and dynamic monitoring during gestation – late appearance of the pregnant woman in the antenatal clinic), but early postnatal diagnosis allowed for effective surgical correction of this congenital malformation in the newborn.

Key words: congenital diaphragmatic hernia; newborns; clinical picture; diagnosis

Врожденная диафрагмальная грыжа (ВДГ) – это порок, который возникает в результате замедления процесса закрытия плевроперитонеального канала или несостоятельности диафрагмы. Последнее приводит к нарушению разделения грудной и брюшной полостей, а также к смещению желудка, селезенки, кишечника и печени в грудную клетку [1, 2]. Вследствие эвентрации органов брюшной полости в грудную клетку ограничивается рост и развитие легких, возникает их гипоплазия с уменьшением общего количества ветвей бронхов. Частота встречаемости этой патологии – 0,28-0,8 случаев на 1000 новорожденных? соотношение полов 1 : 1 [2, 3]. При этом ВДГ составляет 8 % всех врожденных аномалий. Летальность пациентов составляет более 30 % и во многом зависит от клиники сопутствующих заболеваний и фоновой патологии [4].

Этот врожденный порок развития впервые был описан еще в начале XVIII столетия, а 1940 г. W.E. Ladd и R.E. Gross из детского госпиталя г. Бостона (США) с успехом восстановили диафрагму у ребенка через 40 часов после рождения. В 1953 г. они сообщают уже о 63 оперированных грудных младенцах, шесть из которых были младше 24 ч. Летальность в этой группе составила 12 %. [4-6]. Высокая смертность при ВДГ в основном связана со степенью легочной гипоплазии при рождении. Легочная гипоплазия и легочная гипертензия были призваны двумя основными патофизиологическими причинами ВДГ [4].

Ключевыми звеньями патогенеза, лежащего в основе развития критического состояния при ВДГ, являются следующие:

- гипоплазия легких различной степени;
- уменьшение площади поперечного сечения сосудистого ложа легких;
- нарушения синтеза и активности сурфактанта;
- повышение легочного сосудистого сопротивления (легочная гипертензия);

Информация для цитирования: doi 10.24412/2686-7338-2023-2-92-97 EDN CXOITW

Исаханян А.А., Колмакова Н.Ю., Кляшторная О.В., Царюк Е.П., Головкина Н.В., Маисеенко Д.А. КЛИНИЧЕСКИЙ СЛУЧАЙ ВРОЖДЕННОЙ ДИАФРАГМАЛЬНОЙ ГРЫЖИ //Мать и Дитя в Кузбассе. 2023. №2(93). С. 92-97.

- возможность сочетания с критическим ВПС — синдромом гипоплазии левых отделов сердца.

В постнатальный период выявляется поражение паренхимы легких с уменьшением функционирующей поверхности легких и развитием легочной гипертензии (синдрома персистирующего фетального кровообращения). После рождения у появившихся детей сохраняется шунтирование крови в обход легких через овальное окно и открытый артериальный проток, что приводит к гипоксии, ацидозу и усугубляет легочную вазоконстрикцию новорожденных [4, 7].

Клинические симптомы развиваются через несколько минут после рождения в виде появления острой дыхательной недостаточности (ОДН) (цианоза, тахипноэ), смещения тонов сердца в здоровую сторону, запавшего живота. У большинства новорожденных развивается тяжелый респираторный дистресс-синдром.

Основные симптомы, позволяющие заподозрить врожденную диафрагмальную грыжу:

— цианоз, одышка, нарушение механики дыхания;

— запавший живот;

— расширение грудной клетки на стороне поражения;

— при аускультации сердца отмечается смещение средостения в сторону, противоположенную пораженной;

— ослабление дыхания на стороне поражения;

— при перкуссии отмечается тимпанический оттенок на стороне поражения;

— шум перистальтики кишечника на стороне поражения (при парезе кишечника может отсутствовать).

При осмотре обращает на себя внимание асимметрия грудной клетки с выбуханием со стороны поражения, с отсутствием экскурсии. Заметно участие вспомогательных дыхательных мышц, западает грудина, при вдохе воронкообразно втягивается надчревная область. Наблюдается запавший «ладьевидный живот». На стороне поражения дыхание резко ослабленное или не прослушивается. На противоположной стороне дыхание ослаблено в меньшей степени.

Ведущим методом, позволяющим достоверно провести дифференциальную диагностику, является рентгенологическое обследование грудной клетки и брюшной полости [4, 7, 8]. Рентгенограмма проводится в двух проекциях и вертикальном положении ребенка.

На рентгенограмме:

— в грудной клетке видны органы брюшной полости (обнаруживается газовый рисунок кишечника в одной половине грудной клетки со смещением органов средостения), сердце резко смещено в противоположенную сторону, сдавление контралатерального легкого;

— резкое снижение газонаполнения кишечных петель в животе;

— наличие образований ЖКТ в грудной полости в виде разных по размерам ячеистых воздушных образований;

— смещение средостения в здоровую сторону, сердце прижато к грудной стенке;

— резкое снижение газонаполнения кишечных петель в брюшной полости.

Оперативное лечение заключается в перемещении органов в брюшную полость и ушивании дефекта диафрагмы. Операция является обязательным компонентом лечения [4, 9].

Прогноз. По некоторым регионам смертность новорожденных с ВДГ по-прежнему находится в пределах 50-70 %, поэтому большой интерес вызывает поиск путей увеличения выживаемости при этом заболевании.

Предпринимаются попытки хирургической коррекции порока у плода с целью предотвращения развития тяжелой гипоплазии легких, несовместимой с жизнью после рождения [4].

В нашей статье мы приводим свое собственное клиническое наблюдение за новорожденным ребенком с ВДГ.

ОПИСАНИЕ КЛИНИЧЕСКОГО СЛУЧАЯ

Беременная Т.К.Е. (30 лет) поступила в один из родильных домов г. Красноярска в сроке гестации — 37 недель 3 дня.

Из анамнеза известно следующее: соматически практически здорова, ОРВИ 1-2 раза в год, из вредных привычек отмечает курение, курит длительно, примерно одну пачку в сутки. На учете в женской консультации состоит с 36 недель, не обследована.

Первая беременность завершилась срочными родами в 40 недель, в 2013 г., ребенок, девочка, масса тела при рождении 3340 г. Вторая беременность закончилась медицинским абортом в 2014 г. — без осложнений.

Настоящая беременность третья, со слов женщины протекала удовлетворительно до 34 недель. В 34 недели беременности была госпитализирована в один из родильных домов. При поступлении был выставлен иагноз: «Беременность 34 недели. Тазовое предлежание плода. Rh(-) принадлежность крови. Острый пиелонефрит справа. Трихомониаз». В стационаре проведено обследование, УЗИ, КТГ-плода, в течение 3 дней получала антибактериальную, противовоспалительную терапию тержинаном в форме влагалищных свечей по поводу трихомонадного вагинита, после чего от дальнейшего пребывания и лечения в условиях родильного дома отказалась, оформив письменный отказ от лечения.

Роды вторые, срочные, быстрые, в головном предлежании: I период родов составил 03 час. 30 мин., II период продолжался 00 час. 15 минут, безводный промежуток составил 03 час. 45 минут, околоплодные воды — светлые. Оценка по шкале Апгар 8/8 баллов, с однократным тугим обвитием пуповины вокруг туловища, закричал сразу.

Антропометрические данные ребенка при рождении: рост 47 см, вес 2480 г, окружность головы 31 см, окружность груди 30 см. Состояние при рождении средней степени тяжести, закричал сразу, негромко, новорожденный был приложен к груди. При аускультации сердечные тоны выслушиваются справа, грудная клетка симметричная, живот не запавший. Через 30 минут ребенок был переведен в детское отделение в кувез, под наблюдение в связи с ухудшением по респираторному статусу.

При поступлении в отделение состояние с ухудшением по респираторному статусу – O2-зависимость, Т 36,6°С. AD 67/32 (43) мм рт. ст., SaO2 70-86-92, ЧДД 66-70 в мин., ЧСС 165 уд/мин., не стонет. По шкале Сильвермана 1-2 балла. Грудная клетка симметричная, живот не запавший. КЩР: умеренный респираторный ацидоз, гипоксемия. Выхаживается в кувезе с увлажненным кислородом через маску. На рентгенограмме органов грудной клетки: Врожденный порок развития (ВПР): диафрагмальная грыжа слева.

Ребенок заинтубирован (э/т 3,5, угол рта 8,0), переведен на АИВЛ. Состояние очень тяжелое за счет острой дыхательной недостаточности на фоне ВПР, незрелости.

Неврологический статус: поза физиологическая; медикаментозная седация на фоне титрования фентанил 5 мкг/кг/час; фотореакция «+»; мышечный тонус снижен; физиологические рефлексы снижены.

Кожные покровы: температура 36,7°С, окраска розовая, чистая, симптом бледного пятна 3 сек. Глаза чистые. Пуповинный остаток в скобе, без признаков воспаления. Венозный доступ периферический катетер, признаков отёка и воспаления нет.

Органы дыхания: дыхание аппаратное, респираторная поддержка ИВЛ, респиратор Newport e360 режим A/C параметры pip 23 см H_2O, peep 5 см H_2O, FiO_2 0,7-1,0, f 56 мин, Tin 0,33 сек, I : E – 1 : 2,2; Частота дыхания 56 в минуту. Форма грудной клетки нормальная, участие в акте дыхания равномерно, аускультативно дыхание ослаблено, выслушиваются перистальтические шумы. При санации из ТБД – мокрота слизистая, в малом количестве.

Сердечно-сосудистая система: гемодинамика компенсирована; используется кардиотоник добутамин 10 мкг/кг/мин. Тоны ритмичные, приглушенные, выслушиваются справа. ЧСС 165 уд/мин. АД 65/38 мм рт. ст. СрАД 46 мм рт. ст.

Живот мягкий, отделяемого по желудочному зонду нет. Стул самостоятельный, меконий обильный. Кормление: голод. Мочеиспускание по катетеру; темп диуреза 1,3 мл/кг/час.

Группа крови A(II) Rh(+). Билирубин (из пуп.) – 57,3 мкмоль/л – повышен. Проба Кумбса – отрицательная.

Общий анализ крови: вариант возрастной нормы, данных за анемию нет. НИ = 0,11. Ретикулоцитоз 53 ‰. Сахар крови – 6,8 ммоль/л – умеренная гипергликемия, не требующая коррекции.

Учитывая данные лабораторного обследования, имеет место диагноз: *Гемолитическая болезнь новорожденного (ГБН) по Rh-фактору.*

Согласно протоколу, начата фототерапия, медотвод от гемостатической терапии, контроль билирубина в динамике. не рентгенограмма ОГК: нельзя исключить диафрагмальную грыжу слева, скрининг на критические пороки сердца проведен - данных за ВПС нет.

Эхокардиография: Сердце смещено вправо, в типичном месте не визуализируется. Функционирующий артериальный проток 4,0 мм, сброс лево-правый. Открытое овальное окно 3 мм, сброс в правое предсердие. Полости сердца не расширены. Стенки левого желудочка (ЛЖ) не утолщены. Систолическая функция ЛЖ сохранена. Клапаны не изменены, гемодинамика не нарушена. СДЛА 40-45 мм рт. ст. Кровоток в правых легочных венах не визуализируется.

На основании клинического осмотра, дополнительных лабораторных и инструментальных методов обследования был выставлении диагноз: *ВПР: Врожденная диафрагмальная грыжа. Морфофункциональная незрелость. ГБН по резус-несовместимости, желтушная форма, легкой степени.*

Ребенок поставлен на учет в Красноярский краевой клинический центр охраны материнства и детства (РКЦ КККЦОМД). Консультирован по телефону детским хирургом КККЦОМД, рекомен-

Рисунок 1
Рентгенограмма органов грудной клетки пациента Т. с левосторонней врожденной диафрагмальной грыжей (вид спереди) Figure 1
X-ray of the chest of the patient T. with a left-sided congenital diaphragmatic hernia (front view)

довано: зонд в желудок; голод; полное парентеральное питание; консультация врача-реаниматолога РКЦ; транспортировка по стабилизации состояния.

В родильном доме в течение шести часов после рождения новорожденный получил следующее лечение: режим кювеза, кислородную поддержку, мониторное наблюдение, антибактериальную терапию Ampicillini + sulbactam: 93 mg (0,6 ml) × 2 р/сут., инфузионную терапию Sol. Glucosae 10 %, Sol. Aminoveni 10 %, обезболивающую терапию фентанилом 5 мкг/кг/час, фототерапию в непрерывном режиме. И, учитывая стабильно-тяжелое состояние новорожденного, обусловленное ВПР, рекомендацию детского хирурга – ребенок был переведен в ОАР № 1 одной из крупных детских клинических больниц (ДКБ) г. Красноярска.

За время пребывания в ОАР № 1 детской больницы проведены обследования, выставлены показания к оперативному лечению:

Рентгенография ОГК + ОБП в двух проекциях: грудная клетка обычной формы. Легкие раздуты, напряжены межреберные промежутки. Пневматизация правого легкого по видимым участкам удовлетворительная, левое легкое не визуализируется. Тень средостения смещена вправо. В левой половине грудной клетки наличие петель кишечника. Купол диафрагмы и синусы слева не визуализируются, справа – без особенностей. По ОБП – петли кишечника расположены преимущественно в левой половине брюшной полости. Горизонтальные уровни жидкости не определяются. Дистальный отдел зонда в проекции желудка.

Эхокардиография: сброс через артериальный проток не лоцируется. Аневризма МПП с дефектом по типу открытого овального окна 3,0 мм с лево-правым сбросом. Расширены правые отделы сердца. Стенки левого желудочка не утолщены. Систолическая функция ЛЖ сохранена. Клапаны не изменены. Недостаточность МК 1 степени. На ТК регургитация 1-2 степени. Легочная гипертензия, СДЛА 52 мм рт. ст.

Ультразвуковое исследование внутренних органов: слева визуализируется дефект купола диафрагмы толщиной до 12 мм, в проекции левого лёгкого определяется грыжевое содержимое: петли кишечника, частично селезенка. УЗ-картина не исключает диафрагмальную грыжу.

Ультразвуковое исследование мочевыделительной системы: УЗ-картина может соответствовать поясничной дистопии почки (вероятно, за счет диафрагмальной грыжи). Структурные изменения паренхимы почек.

Заключение и осмотр детского хирурга в первые сутки при поступлении в ОАР № 1: наличие данной врожденной аномалии является показанием к оперативному лечение под наркозом.

Операция: Торакотомия слева, пластика левого купола диафрагмы, дренирование плевральной полости по Бюлау. Время операции составило 01 час. 30 мин.

Рентгенография ОГК + ОБП (после операции): грудная клетка обычной формы. По легочным полям без очаговых инфильтративных теней. Правое легкое умеренно вздуто, пневматизация левого легкого снижена. Левое легкое частично коллабировано, в плевральной полости, в нижних отделах наличие свободного газа. Легочный рисунок четко не дифференцируется с обеих сторон. Тень средостения смещена вправо. Синусы свободны. Купол диафрагмы ровный, нечеткий. Дренаж в плевральной полости, на уровне Th7.

Заключение: Левосторонняя диафрагмальная грыжа. Состояние после операции. ИТ на уровне Th3. ОБП газ по петлям кишечника. Распределение его по петлям неравномерное. Зонд в желудке.

За время госпитализации в ОАР № 1, в течение восьми дней, состояние ребенка тяжелое, обусловленное острой дыхательной недостаточностью вентиляционного генеза, острой церебральной недостаточностью гипоксически-ишемического генеза. Проводилась респираторная поддержка АИВЛ, респиратором SERVO-n в режиме SiMV(PC)+PS, параметры FiO_2 0,4, pip16 см H_2O, f 20 мин., Tin 0,4 сек. На десятые сутки на фоне проводимого лечения состояние с улучшением, ребенок экстубирован, на самостоятельном дыхании переведен для дальнейшего лечения в детское хирургическое отделение.

Рентгенография ОГК (на 27 сутки – перед выпиской): грудная клетка обычной формы, межреберья напряжены. Легкие подвздуты. По видимым легочным полям без очаговой и инфильтративной патологии. Легочный рисунок обогащен, нечеткий. Корни скрыты тенью сердца. Тень средостения смещена вправо за счет укладки, расширена. Правый купол диафрагмы и видимые синусы без особенностей. Левый купол на уровне переднего отрезка V ребра – высоко. Под ним определяются вздутые петли кишечника.

На двадцать восьмые сутки состояние ребенка стабильное, ближе к удовлетворительному, самочувствие адаптировано. Сосет активно, в весе прибывает. Кожные покровы бледно-розовые, чистые, тургор сохранен. Носовое дыхание свободное. Аускультативно в легких дыхание пуэрильное, хрипов нет, ЧДД – 56 в мин., участие вспомогательной мускулатуры в акте дыхания сохраняется, но амплитуда выражена меньше, дыхательный цикл не изменен, дыхание проводится над всеми легочными полями, жесткое, хрипов нет. Границы сердца в пределах возрастной нормы, ЧСС – 128 уд/мин., тоны сердца громкие ритмичные, шум систолический, на верхушке, негрубый. Живот мягкий, не вздут, не напряжен, доступен глубокой пальпации во всех отделах. Край печени пальпаторно у края реберной дуги, селезенка не пальпируется. Мочеиспускание, стул без особенностей. В неврологическом статусе – патологии не выявлено.

Ребенок выписан домой в удовлетворительном состоянии с рекомендациями: вскармливание по возрасту, ограничение физических нагрузок (ЛФК,

массаж) 1 месяц, осмотр в ДХО через 1 месяц, ежедневный прием витамина Д3, консультация кардиолога в 6 месяцев, с контрольным проведением ЭхоКГ.

ЗАКЛЮЧЕНИЕ

Представленный случай описывает редкое клиническое наблюдение со своевременной, правильной диагностикой и успешной коррекцией порока развития диафрагмы у новорожденного ребенка. Диагностика, выбор лечебной тактики, а также эффективная оперативная коррекция с последующим ведением пациентов с данным пороком может быть осуществлена только при мультидисциплинарном подходе с привлечением квалифицированного персонала и уникального оборудования высокоспециализированных центров.

Информация о финансировании и конфликте интересов

Исследование не имело спонсорской поддержки.

Авторы декларируют отсутствие явных и потенциальных конфликтов интересов, связанных с публикацией настоящей статьи.

Рисунок 2
Рентгенограмма органов грудной клетки пациента Т. с левосторонней врожденной диафрагмальной грыжей (после операции, перед выпиской)
Figure 2
X-ray of the chest of patient T. with left-sided congenital diaphragmatic hernia (after surgery, before discharge)

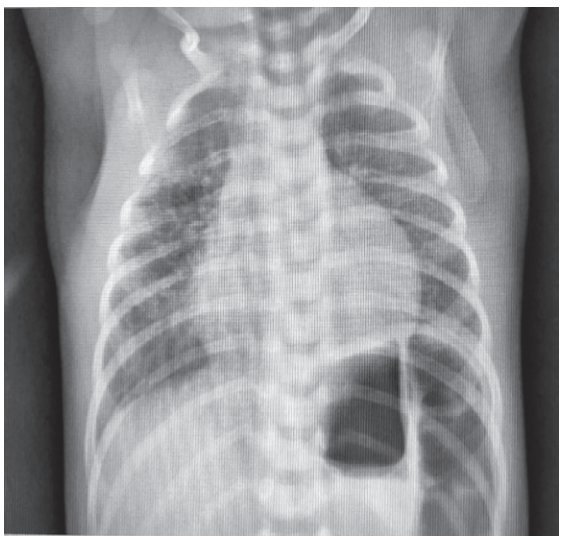

ЛИТЕРАТУРА / REFERENCES:

1. Malformations of the diaphragm. In: Isakov YuF, Volodin NN, Geraskin AV, ed. Neonatal surgery. M.: Dynasty; 2011. Russian (Пороки развития диафрагмы. В кн.: Исаков Ю.Ф., Володин Н.Н., Гераськин А.В., ред. Неонатальная хирургия. М.: Династия, 2011.)
2. Yudina EV Lungs. In the book: Medvedev MV, ed. Prenatal echography. Moscow: Real Time; 2005. Russian (Юдина Е.В. Легкие. В кн.: Медведев М.В., ред. Пренатальная эхография. М.: Реальное Время, 2005.)
3. Nekrasova ES. Prenatal ultrasound diagnostics and tactics of pregnancy management with diaphragmatic hernia of the fetus. *Ultrasound and functional diagnostics.* 2011; 2: 47-56. Russian (Некрасова Е.С. Пренатальная ультразвуковая диагностика и тактика ведения беременности при диафрагмальной грыже плода //Ультразвуковая и функциональная диагностика. 2011. № 2. С. 47-56.)
4. Nechaev VN, Chernenkov YuV, Petrosyan AT Congenital diaphragmatic hernias (clinical cases). *Saratov Journal of Medical Scientific Research.* 2021; 17(3): 471-475. Russian (Нечаев В.Н., Черненков Ю.В., Петросян А.Т. Врожденные диафрагмальные грыжи (клинические случаи) //Саратовский научно-медицинский журнал 2021. Т. 17, № 3. С. 471-475.)
5. Diagnosis and treatment of diaphragmatic hernias in children: studies. method. manual /EM Kolesnikov [et al.]. Minsk: BSMU, 2014. Russian (Диагностика и лечение диафрагмальных грыж у детей: учеб.-метод. пособие /Э.М. Колесников [и др.]. Минск: БГМУ, 2014.
6. Gross R. Congenital hernia of the diaphragm. *Am J Dis Child.* 1946; (71): 579.
7. Plekhanov AN. Epidemiology, diagnostics, treatment of traumatic diaphragmatic hernias (the review of literature). *Acta biomedica scientifica.* 2011; 77(1): 237-242. Russian (Плеханов А.Н. Эпидемиология, диагностика, лечение диафрагмальных грыж (обзор литературы) //Бюллетень Восточно-Сибирского научного центра Сибирского отделения Российской академии медицинских наук. 2011. Т. 77, № 1. С. 237-242.)
8. Barashnev YI, Baharev VA, Novikov PV. Diagnosis and treatment of congenital and hereditary diseases in children. Moscow: Triada-X, 2014. Russian (Барашнев Ю.И., Бахарев В.А., Новиков П.В. Диагностика и лечение врожденных и наследственных заболеваний у детей. М.: Триада-Х, 2014.)
9. Shabalov NP. Neonatology: in 2 vols. SPb: Special Books, 2016. Russian (Шабалов Н.П. Неонатология: в 2 т. СПб.: Спец. Литература, 2016.

КОРРЕСПОНДЕНЦИЮ АДРЕСОВАТЬ:
МАИСЕЕНКО Дмитрий Александрович
660022, г. Красноярск, ул. Партизана Железняка, д. 1, ФГБОУ ВО КрасГМУ им. проф. В.Ф. Войно-Ясенецкого
Тел: 8 (3912) 64-29-83 E-mail: dmitrij.maiseenko@yandex.ru

ИНФОРМАЦИЯ ОБ АВТОРАХ	INFORMATION ABOUT AUTHORS
ИСАХАНЯН Аида Анушавановна, врач неонатолог, зав. отделением недоношенных новорожденных, КГБУЗ «КМРД № 2», г. Красноярск, Россия. E-mail: onn.kmrd2@yandex.ru	ISAKHANYAN Aida Anushavanovna, neonatologist, head of the department of premature newborns, Krasnoyarsk Interdistrict Maternity Hospital N 2, Krasnoyarsk, Russia. E-mail: onn.kmrd2@yandex.ru
КОЛМАКОВА Наталья Юрьевна, врач неонатолог, КГБУЗ «КМРД № 2», г. Красноярск, Россия. E-mail: onn.kmrd2@yandex.ru	KOLMAKOVA Natalya Yurievna, neonatologist, Krasnoyarsk Interdistrict Maternity Hospital N 2, Krasnoyarsk, Russia. E-mail: onn.kmrd2@yandex.ru
КЛЯШТОРНАЯ Олеся Владимировна, врач неонатолог, КГБУЗ «КМРД № 2», г. Красноярск, Россия. E-mail: onn.kmrd2@yandex.ru	KLYASHTORNAYA Olesya Vladimirovna, neonatologist, Krasnoyarsk Interdistrict Maternity Hospital N 2, Krasnoyarsk, Russia. E-mail: onn.kmrd2@yandex.ru
ЦАРЮК Елена Павловна, главный врач, КГБУЗ «КМРД № 2», г. Красноярск, Россия. E-mail: muz-rd2@yandex.ru	TSARYUK Elena Pavlovna, chief physician, Krasnoyarsk Interdistrict Maternity Hospital N 2, Krasnoyarsk, Russia. E-mail: muz-rd2@yandex.ru
ГОЛОВКИНА Надежда Владимировна, врач-акушер-гинеколог, зав. акушерским отделением патологии беременности № 2, КГБУЗ «КМРД № 2», г. Красноярск, Россия. E-mail: oapb2.kmrd2@yandex.ru	GOLOVKINA Nadezhda Vladimirovna, obstetrician-gynecologist, head of the obstetric department of pregnancy pathology No. 2, Krasnoyarsk Interdistrict Maternity Hospital N 2, Krasnoyarsk, Russia. E-mail: oapb2.kmrd2@yandex.ru
МАИСЕЕНКО Дмитрий Александрович, канд. мед. наук, доцент кафедры акушерства и гинекологии ИПО, ФГБОУ ВО КрасГМУ им. проф. В.Ф. Войно-Ясенецкого, г. Красноярск, Россия. E-mail: dmitrij.maiseenko@yandex.ru	MAISEENKO Dmitry Alexandrovich, candidate of medical sciences, docent of the department of obstetrics and gynecology, Institute of Postgraduate Education, Krasnoyarsk State Medical University named after prof. V.F. Voyno-Yasenetsky, Krasnoyarsk, Russia. E-mail: dmitrij.maiseenko@yandex.ru

Статья поступила в редакцию ***12.04.2023 г.***

Загородникова О.А., Коновалова Н.Г.
Новокузнецкий государственный институт усовершенствования врачей – филиал ФГБОУ ДПО РМАНПО Минздрава России,
Кузбасский гуманитарно-педагогический институт ФГБОУ ВО «КемГУ»,
г. Новокузнецк, Россия

ВТОРИЧНЫЙ КОСТНО-СУСТАВНОЙ БЛОК ПРИ ПОВРЕЖДЕНИИ КИВАТЕЛЬНОЙ МЫШЦЫ У НОВОРОЖДЕННОГО РЕБЕНКА

Представлен клинический случай сочетания родовой травмы кивательной мышцы и блока C_0-C_1, формирующейся кривошеи у ребенка первых дней жизни, а также мануальной терапии с последующей иммобилизацией и оценкой результатов в динамике.
Сделан вывод, что при диагностике и лечении травмы кивательной мышцы в первые дни жизни можно получить полное восстановление анатомических соотношений в шейном отделе, симметрию рефлекторной активности, что определяет развитие ребенка первого года жизни в соответствии с возрастной нормой.

Ключевые слова: родовая травма; мышечная кривошея; функциональный костно-суставной блок; мануальная диагностика и терапия

Zagorodnikova O.A., Konovalova N.G.
Novokuznetsk State Institute for Advanced Medical Studies,
Kuzbass Humanitarian Pedagogical Institute, Novokuznetsk, Russia

SECONDARY BONE-JOINT BLOCK IN IN A NEWBORN BABY'S MUSCULAR TORTICOLLIS

A clinical case of the sternocleidomastoid muscle's birth injury and C_0-C_1 block combination and emerging torticollis in a baby first days life also manual therapy with subsequent immobilization and evaluation of results in dynamics is presented.
It is concluded that the diagnosis and treatment of the sternocleidomastoid muscle's injury in the first days of life provide a complete restoration of the anatomical relationships in the cervical region and the symmetry of reflex activitythat determines the babe's development in accordance the age norm.

Key words: birth trauma; muscular torticollis; functional osteoarticular block; manual diagnostics and therapy

Клинически мышечная кривошея проявляется стойким укорочением кивательной мышцы, наклоном головы в сторону повреждения и поворотом в противоположную. По частоте она занимает третье место среди детской ортопедической патологии [1, 2]. К формированию кривошеи могут привести любые факторы, нарушающие нормальное физиологическое течение беременности [2].

Существуют разные взгляды на механизм развития этого заболевания. Травматическая теория, согласно которой причиной мышечной кривошеи служит укорочение кивательной мышцы вследствие ее повреждения в родах с последующим рубцеванием и укорочением, была предложена Штромайером в 1838 г., но до сих пор имеет права гражданства. Есть точка зрения, что фиброзное перерождение начинается внутриутробно в случае неправильного положения плода, приводящего к сдавлению этой мышцы плечиком. Воспалительная теория рассматривает деформацию мышцы как следствие интерстициального миозита [3].

Термином «кривошея» в современной медицине обозначают несколько видов патологических состояний, проявляющихся неправильным положением головы и ограничением движений в шейном отделе позвоночника. Ходжаева Л.Ю., Ходжаева С.Б. выделяют семь форм данной патологии: идиопатическую с незначительным напряжением кивательной мышцы; нейрогенную у детей с синдромом мышечной дистонии; мышечную, обусловленную травмой кивательной мышцы; суставную, как следствие ротационного подвывиха в атланто-окципитальном, атланто-аксиальном сочленениях; костно-суставную, как следствие перелома атланта; костную, как следствие синостоза шейных позвонков [4].

В любом случае диагноз, поставленный в первые дни жизни ребенка, и своевременно проведенное лечение создают условия для физиологического развития младенца [5].

Цель описания – представить клинический случай вторичного костно-суставного блока при по-

Информация для цитирования: doi 10.24412/2686-7338-2023-2-98-101 EDN CYEAJW

Загородникова О.А., Коновалова Н.Г. ТЕНДЕНЦИИ ИЗМЕНЕНИЯ КОЛИЧЕСТВА АБОРТОВ В РОССИЙСКОЙ ФЕДЕРАЦИИ И ИХ СВЯЗЬ С ОБЩЕСТВЕННЫМ МНЕНИЕМ И ЗАКОНОДАТЕЛЬНЫМ РЕГУЛИРОВАНИЕМ //Мать и Дитя в Кузбассе. 2023. №2(93). С. 98-101.

вреждении кивательной мышцы у новорожденного младенца.

ОПИСАНИЕ КЛИНИЧЕСКОГО СЛУЧАЯ

Ребенок рожден недоношенным в сроке 34 недель от пятой беременности, третьих родов. Предыдущие беременности завершались в двух случаях срочными родами и в двух — медицинскими абортами.

Из анамнеза: мать наблюдалась в женской консультации с 14 недель гестации. В соматическом статусе с 2013 года имеет хронический вирусный гепатит С, ВИЧ-инфицированная с 2017 года, в СПИД-центре на учете не состоит и ВААРТ не получает. В 2020 году перенесла лапароскопию, сальпингоэктомию слева по поводу нарушенной внематочной беременности.

Первая половина беременности протекала на фоне анемии, острого вагинита, бессимптомной бактериурии с 22 недели. В 31 неделю — двусторонний уретерогидронефроз, нефропатия.

Женщина была доставлена бригадой скорой медицинской помощи с преждевременным отхождением околоплодных вод. При поступлении в акушерское отделение диагностировали антенатальный дистресс плода на фоне выпадения петель пуповины. В экстренном порядке провели кесарево сечение.

В ходе операции извлекли мальчика массой тела 1900 г, длиной тела 45 см. Окружность головы — 30 см. Окружность груди — 29 см. Параметры физического развития соответствовали сроку гестации. Пациент курировался с основным диагнозом: Респираторный дистресс синдром. Сопутствующий диагноз: Дефект межжелудочковой перегородки. Фоновое состояние: Недоношенность 34 недели. Перинатальный контакт по ВИЧ, гепатиту С.

Оценка по шкале Апгар составляла 4/6/6 баллов. По шкале Сильвермана: 4-5 баллов. Состояние при рождении тяжелое за счет дыхательных нарушений, морфо-функциональной незрелости при недоношенности. После рождения требовал респираторной поддержки ИВЛ через лицевую маску с переходом на ИВЛ через интубационную трубку на третьей минуте. После стабилизации состояния пациента переводили в отделение реанимации, где ему продолжили ИВЛ в режиме РС, вводили Куросурф 200 мг/кг.

Учитывая анамнез матери, получил стартовую антибактериальную терапию, наличие у матери неконтролируемой ВИЧ-инфекции послужило показанием для АРВТ тремя препаратами. На шестые сутки был переведен на НИВЛ с постепенным снижением параметров вентиляции, к седьмым суткам мальчик обходился без респираторной поддержки и дополнительной дотации кислорода.

После прекращения ИВЛ на десятый день жизни начал проявлять беспокойство во время бодрствования, определялось ограничение поворота головы влево. В состоянии покоя голова с наклоном вправо, лицо и верхняя половина туловища асимметричны. Наблюдали также выраженную асимметрию носогубных складок (сглаженность слева), изменение тонуса по верхней порции трапециевидных мышц (выше справа), расположение сосков на различном уровне.

Реакция на осмотр негативная, при попытке пассивного движения головой ребенок давал болевую реакцию. Точки пальпации позвоночной артерии безболезненны. Передний родничок выполнен, без пульсации; менингеальных знаков не было. Физиологические рефлексы вызывались не все, имеющиеся быстро истощались. Сухожильные рефлексы с колен: D=S, определялись клонусы стоп.

Было заподозрено повреждение шейного отдела позвоночника, проведено спондилографическое исследование и выявлен функциональный блок C_0-C_1 (рис. 1). Был созван консилиум, на котором обсудили тактику лечения и рекомендовали мануальное вправление функционального блока в шейном отделе.

На фоне медикаментозной релаксации провели тракцию за область сосцевидных отростков. После премедикации и достижения мышечной релаксации во время растяжения шейного отдела обратили внимание на спазмированную кивательную мышцу, которая в области нижнего крепления к рукоятке грудины и грудинному концу ключицы имела утолщенный валик. Это определяло выраженную асимметрию кивательных мышц: мышца справа ближе к дистальной точке фиксации контурировала значительно сильнее, имела место асимметрия лица, плечевого пояса (рис. 2).

Функциональный блок C_0-C_1 был признан вторичным, что послужило поводом для прекращения процедуры мануальной терапии. Ребенку наложили на двое суток воротник Шанца.

После выхода из медикаментозной седации пациент не проявлял беспокойства, активные и пассивные повороты головы были в полном объеме, без болевой реакции. На вторые сутки после процедуры мануальной терапии при пальпации шеи, поворотах головы вправо и влево беспокойства и болезненной реакции не наблюдалось, напряжения кивательных мышц не было. В ортопедическом режиме пациент не нуждался, поэтому воротник сняли.

При достижении возраста 14 суток состоялся перевод ребенка в отделение патологии новорожденных. К этому времени неврологический статус соответствовал сроку гестации.

ОБСУЖДЕНИЕ

После объективного осмотра и по результатам спондилографического исследования ребенку поставили предварительный диагноз: Функциональный блок верхне-шейных суставов. Однако в ходе мануального вмешательства был выявлен дополнительный симптом: асимметрия кивательных мышц в виде напряжения и повышения тонуса мышцы справа с локальным увеличением объема в нижней тре-

Рисунок 1
Спондилограммы шейного одела позвоночника: нейтральное положение (a), разгибание (b), сгибание (c)
Figure 1
Spondylography of the cervical spine: neutral position (a), extension (b), flexion (c)

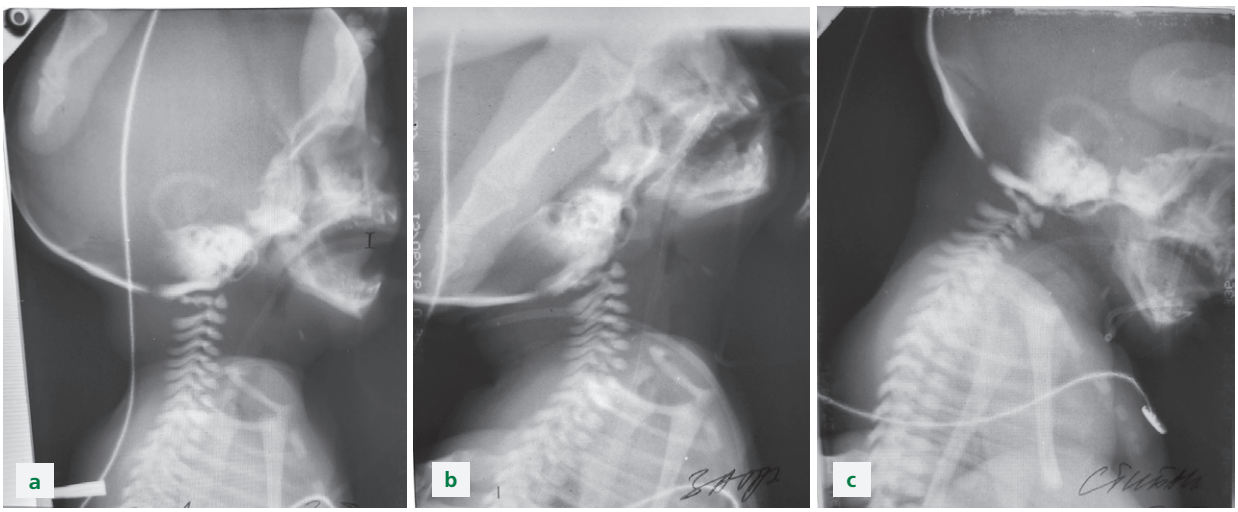

Рисунок 2
Асимметрия кивательных мышц (a), лица и плечевого пояса (b)
Figure 2
Asymmetry of the sternocleidomastoid muscles (a), face and shoulder girdle (b)

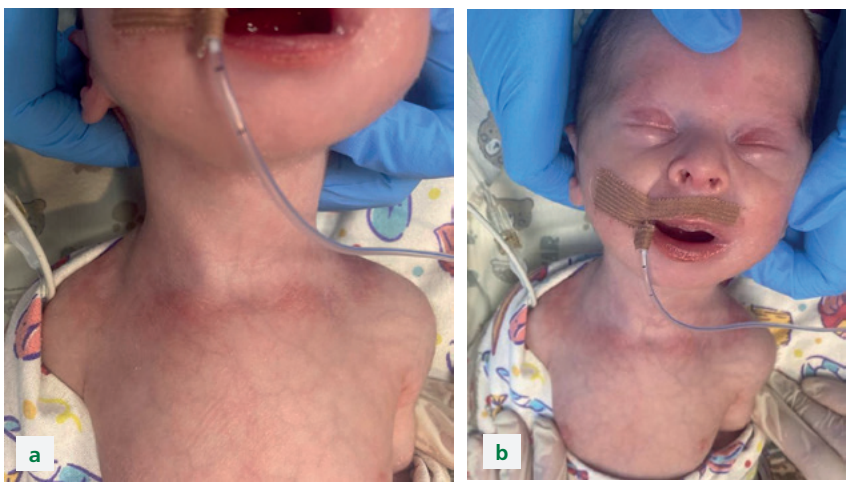

ти. На основании этой находки сделали вывод о первичном повреждении кивательной мышцы и вторичной природе функционального блока. Ранее мы не наблюдали асимматричного изменения контура кивательных мышц при тракции шейного отдела позвоночника, что в представленном случае навело на мысль о наличии кровоизлияния в нижней трети мышцы справа.

Ограничение мануального вмешательства симметричной тракцией по оси с последующей фиксацией воротником Шанца обеспечило терапевтический эффект в виде купирования болевого синдрома, восстановления объема движений в шейном отделе позвоночника и рефлекторной активности в пределах возрастной нормы. Повреждение кивательной мышцы у этого ребенка при первичном осмотре маскировалось анталгическим положением головы и давало клиническую картину суставного блока.

Мануальная терапия шейных блоков у младенцев проводится в два этапа: первый этап — тракция, второй — ротация. В данном случае первый этап: тракция шейного отдела на фоне медикаментозного обезболивания позволила выявить травму кивательной мышцы как первичный дефект, и ограничиться этим этапом с последующей иммобилизацией.

Мы считаем, в подобных случаях второй этап мануальной терапии не только не нужен, но вреден, поскольку травмированная мышца подвергается чрезмерному растяжению и скручиванию, что ее дополнительно травмирует.

Кривошея на сегодняшний день — это «веерный» диагноз, который при одинаковой клинической картине в своем происхождении объединяет несколько этиологических моментов, в том числе мышечную, костную и суставную. При этом тактика лечения будет принципиально разной в зависимости от причины. В представленном случае мышечное повреждение определяло клиническую и рентгенологическую картины функционального блока. Первый этап процедуры мануальной терапии явился диффе-

ренциальным вектором в разграничении первичной и вторичной патологии, определив тактику дальнейшего ведения пациента.

ЗАКЛЮЧЕНИЕ

Невзирая на схожесть клинической картины кривошеи, этиологический фактор определяет тактику лечения. В случае первичного повреждения кивательной мышцы, что может проявиться лишь на первом этапе мануальной терапии, следует ограничиться тракцией с последующей иммобилизацией воротником Шанца.

Информация о финансировании и конфликте интересов

Исследование не имело спонсорской поддержки.

Авторы декларируют отсутствие явных и потенциальных конфликтов интересов, связанных с публикацией настоящей статьи.

ЛИТЕРАТУРА / REFERENCES:

1. Shklyarenko AP, Kovalenko TG, Ul'yanov DA. Use of adaptive physical culture's means in the elimination of muscle structures's overstrain in babies with acquired torticollis. ***Physical culture: upbringing, education, training.*** 2021; (2): 56-58. Russian (Шкляренко А.П., Коваленко Т.Г., Ульянов Д.А. Использование средств адаптивной физической культуры при устранении перенапряжения мышечных структур у младенцев с приобретенной кривошеей //Физическая культура: воспитание, образование, тренировка. 2021. № 2. С. 56-58.)
2. Emilbekov ME. Factor saffectingther is koftorticollis in babies in Kyrgyzstan. ***Bulletin of Scienceand Practice***. 2019; 5(4): 131-136. Russian (Эмилбеков М.Э. Факторы, влияющие на риск формирования кривошеи у детей Кыргызстана // Бюллетень науки и практики. 2019. Т. 5, № 4. С. 131-136.) DOI: 10.33619/2414-2948/41/14.
3. Hodzhaeva LYu, Hodzhaeva SB. Differential diagnosis of torticollis in babies of the first year life. ***Traumatology and Orthopedics in Russia.*** 2011; 3(61): 68-72. Russian (Ходжаева Л.Ю., Ходжаева С.Б. Дифференциальная диагностика кривошеи у детей первого года жизни //Травматология и ортопедия России. 2011. № 3(61). С. 68-72.)
4. Semenov SV, SHarpar' VD, Neganov OA, Kamenskih MS, Egorov VA, Islent'ev AV. The current state of the issue of congenital muscular torticollis of diagnosis and treatment. ***Genius Orthopedics***. 2013; (3): 98-102. Russian (Семенов С.В., Шарпарь В.Д., Неганов О.А., Каменских М.С., Егоров В.А., Ислентьев А.В. Современное состояние вопроса диагностики и лечения врожденной мышечной кривошеи //Гений Ортопедии. 2013. № 3. С. 98-102.)
5. Zagorodnikova OA, Konovalova NG, Koltunova AA. Early diagnosis of cervical birth injury in babies. ***Mother and Baby in Kuzbass.*** 2022; 2(89): 11-15. Russian (Загородникова О.А., Коновалова Н.Г., Колтунова А.А. Ранняя диагностика шейной родовой травмы младенцев //Мать и Дитя в Кузбассе. 2022. № 2(89). С. 11-15.) DOI: 10.24412/2686-7338-2022-2-11-15.

КОРРЕСПОНДЕНЦИЮ АДРЕСОВАТЬ:

ЗАГОРОДНИКОВА Ольга Александровна

654005, г. Новокузнецк, пр. Строителей, д. 5, НГИУВ – филиал ФГБОУ ДПО РМАНПО Минздрава России

Тел: 8 (3843) 73-46-91 E-mail: doctor-oa@mail.ru ORCID: 0000-0002-1075-2957

ИНФОРМАЦИЯ ОБ АВТОРАХ

ЗАГОРОДНИКОВА Ольга Александровна, канд. мед. наук, доцент, доцент кафедры педиатрии и неонатологии, НГИУВ – филиал ФГБОУ ДПО РМАНПО Минздрава России, г. Новокузнецк, Россия. E-mail: doctor-oa@mail.ru ORCID: 0000-0002-1075-2957

КОНОВАЛОВА Нина Геннадьевна, доктор мед. наук, профессор кафедры неврологии, рефлексотерапии и мануальной терапии, Новокузнецкий государственный институт усовершенствования врачей – филиал ФГБОУ ВО РМАНПО Минздрава России; профессор кафедры физической культуры и спорта, КГПИ КемГУ, г. Новокузнецк, Россия. E-mail: konovalovang@yandex.ru

INFORMATION ABOUT AUTHORS

ZAGORODNIKOVA Olga Alexandrovna, candidate of medical sciences, docent, docent of the department of pediatrics, Novokuznetsk State Institute for Postgraduate Medical Education, Novokuznetsk, Russia. E-mail: doctor-oa@mail.ru ORCID: 0000-0002-1075-2957

KONOVALOVA Nina Gennadievna, doctor of medical sciences, professor of the department of neurology, reflexology and manual therapy, Novokuznetsk State Institute for Postgraduate Medical Education; professor, department of physical culture and sports, Kuzbass Humanitarian Pedagogical Institute of Kemerovo State University, Novokuznetsk, Russia. E-mail: konovalovang@yandex.ru