

Статья поступила в редакцию 12.04.2022 г.

Робул А.В., Евдокимова О.В., Колобников К.С., Елгина С.И., Мозес В.Г., Рудаева Е.В., Железная А.А., Мраморнова П.Н., Мозес К.Б.

Кузбасская клиническая больница им. С.В. Беляева,  
Кемеровский государственный медицинский университет,  
Кемеровский государственный университет,

МБОУ Гимназия № 1,

г. Кемерово, Россия

Донецкий национальный медицинский университет им. М. Горького,

г. Донецк, Донецкая Народная Республика

## КЛИНИЧЕСКИЙ СЛУЧАЙ БОЛЕЗНИ МОЯМОЯ У БЕРЕМЕННОЙ

Болезнь Моямоя (клуб дыма, туман) развивается, как правило, у детей и взрослых трудоспособного возраста и заключается в медленно прогрессирующем сужении просвета внутричерепных сегментов внутренней сонной артерии, начальных отделов передних и средних мозговых артерий вплоть до их полной окклюзии. С компенсаторной целью в головном мозге успевают образовываться множество мелких коллатералей, которые визуалью на ангиограммах головного мозга напоминают клубок дыма.

Болезнь Моя-моя встречается крайне редко (в Европе, США, Японии, странах Африки), её распространённость даже в самых эндемичных районах составляет всего лишь 0,35 на 100000 населения.

В представленной статье описан редкий клинический случай Болезни Моямоя у беременной. Учитывая оптимальную выбранную тактику ведения пациентки, был получен благоприятный исход для женщины и плода.

**Ключевые слова:** болезнь Моямоя; женщина; беременность; плод

**Robul A.V., Evdokimova O.V., Kolobnikov K.S., Elgina S.I., Mozes V.G., Rudaeva E.V., Железная А.А., Мраморнова П.Н.**

Kuzbass Clinical Hospital named after S.V. Belyaev,

Kemerovo State Medical University,

Kemerovo State University,

Gymnasium N 1, Kemerovo, Russia

Donetsk State Medical University named after M. Gorky,

Donetsk, Donetsk People's Republic

### A CLINICAL CASE OF MOYAMOYA DISEASE IN A PREGNANT WOMAN

Moyamoya disease (a puff of smoke, fog) develops, as a rule, in children and adults of working age and consists in a slowly progressive narrowing of the lumen of the intracranial segments of the internal carotid artery, the initial sections of the anterior and middle cerebral arteries up to their complete occlusion. With a compensatory purpose, many small collaterals have time to form in the brain, which visually resemble a ball of smoke on brain angiograms.

My-my disease is extremely rare (in Europe, USA, Japan, Africa), its prevalence even in the most endemic areas is only 0.35 per 100,000 population.

This article describes a rare clinical case of Moyamoya disease in a pregnant woman. Considering the optimal chosen management tactics of the patient, a favorable outcome was obtained for the woman and fetus.

**Key words:** Illness Moyamoya; woman; pregnancy; fetus

**Б**олезнь Моямоя (клуб дыма, туман) развивается, как правило, у детей и взрослых трудоспособного возраста и заключается в медленно прогрессирующем сужении просвета внутричерепных сегментов внутренней сонной артерии, начальных отделов передних и средних мозговых артерий вплоть до их полной окклюзии. С компенсаторной целью в головном мозге успевают образовываться множество мелких коллатералей, которые визуалью на ангиограммах головного мозга напоминают клубок дыма [1, 2].

Болезнь Моямоя встречается крайне редко (в Европе, США, Японии, странах Африки), её распространённость даже в самых эндемичных районах составляет всего лишь 0,35 на 100000 населения [3, 4].

В клинической картине у детей преобладают частые приступы головной боли, быстрая утомляемость, отставание в умственном и физическом развитии. У взрослых нередко возникают транзиторные ишемические атаки, а итогом развития заболевания чаще всего являются ишемический

Информация для цитирования:



10.24412/2686-7338-2022-2-62-67



IYDSOL

Робул А.В., Евдокимова О.В., Колобников К.С., Елгина С.И., Мозес В.Г., Рудаева Е.В., Железная А.А., Мраморнова П.Н., Мозес К.Б. Клинический случай болезни Моямоя у беременной // Мать и Дитя в Кузбассе. 2022. №2(89). С. 62-67.



инсульт и/или паренхиматозно-субарахноидальные кровоизлияния [5, 6].

Причины развития болезни до конца неизвестны, хотя большую роль в этом отдают генетической предрасположенности и семейным факторам.

Диагноз Моямоя подтверждается на основании данных МСКТ или МРТ-ангиографии сосудов головного мозга, но «золотым» стандартом является селективная церебральная ангиография, при которой выявляются стенозы или окклюзии терминальных отделов внутренних сонных артерий и проксимальных отделов передней и средней мозговых артерий, а также патологическая сосудистая сеть в области окклюзий. При этом изменения носят двусторонний характер [7, 8].

У пациентов с симптомным течением заболевания и/или признаками гипоперфузии головного мозга показано хирургическое лечение, которое заключается в формировании прямых либо не прямых экстра-интракраниальных анастомозов. У взрослых чаще всего применяют прямой анастомоз между теменной или лобной ветвями поверхностной височной артерии и корковой ветвью средней мозговой артерии, тогда как у детей более эффективными являются не прямые анастомозы, или синангиозы. При создании синангиоза богато кровоснабжаемые мягкие ткани скальпа фиксируют к поверхности мозга, тем самым создавая условия для неангиогенеза. Из синангиозов чаще всего применяют энцефало-дура-артерио-синангиоз. Также возможны другие варианты и сочетания прямого и непрямого анастомозов [9, 10].

У больных Моямоя на фоне аномального внутримозгового кровотока нередко формируются гемодинамические аневризмы интракраниальных артерий с риском развития кровоизлияния и летального исхода. Внутричерепные аневризмы определяются примерно у 10 % пациентов, а внутричерепные кровоизлияния разной локализации — у 60 %. В таких случаях возникает необходимость клипирования, либо рентгенэндоваскулярной эмболизации аневризм при помощи микроспиралей [11].

## МАТЕРИАЛЫ И МЕТОДЫ

**Пациентка Г.**, 27 лет, находилась в Кузбасской клинической больнице им. С.В. Беляева, где ей установлен диагноз Болезнь Моямоя.

Женщине проведено полное клинико-лабораторное, МСКТ обследование. В последующем она наблюдалась по поводу беременности и была родоразрешена в Перинатальном центре.

## РЕЗУЛЬТАТЫ И ОБСУЖДЕНИЕ

Пациентка Г., работает преподавателем, проживает в селе. Родилась преждевременно, массой 2300 г, у матери были единственные роды путем кесарева сечения, в анамнезе у матери гипертоническая болезнь.

Имеет редкое хроническое прогрессирующее заболевание сосудов головного мозга Моямоя. В

анамнезе пациентка имела в 2012 г. преждевременные роды в 30 недель мертвым плодом по причине тяжелой преэклампсии. Повышение артериального давления впервые отметила при беременности до 160/100 мм рт. ст., принимала допегит, вес плода менее 1 кг.

В феврале 2013 г. обращалась к неврологу по месту жительства с жалобами на чувство онемения в нижней губе слева, кончиков пальцев левой кисти, нарушение речи — плохо выговаривала слова, через непродолжительное время полное восстановление без лечения. В ноябре 2013 г. обратилась к терапевту по месту жительства с жалобами на головную боль, повышение АД до 170 мм рт. ст., выставлен диагноз: Артериальная гипертензия. Принимала амлодипин 5 мг, эналаприл 5 мг. Добоисследование не проводилось.

С мая 2014 г. началось ухудшение в состоянии после эмоционального стресса — развода. Повторно появились речевые нарушения: легкое затруднение при подборе слов, чувство онемения и неловкости при выполнении точных движений в правой руке, изменился почерк, буквы стали мелкими, снизилась память на текущие события. К врачам не обращалась, полного регресса симптомов не было. Очередное ухудшение осенью 2014 г. — речевые нарушения стали более выраженными, отметила насильственные быстрые движения в пальцах правой кисти в период засыпания. Получала лёгкую метаболическую терапию амбулаторно по месту жительства, состояние без динамики.

Впервые обратилась к неврологу ККБ им. С.В. Беляева в марте 2015 г. Направлена на госпитализацию в неврологическое отделение. В стационаре проведено МРТ головного мозга: множественные постишемические кисты в лобных и теменных долях обоих полушарий. Кортикальные участки острого нарушения мозгового кровообращения, подострый период. Выраженное сужение отделов передней и средней мозговых артерий. По МСКТ головного мозга с болюсным контрастированием — четкие радиологические признаки болезни Моямоя.

Направлена на консультацию к нейрохирургу в Федеральный центр нейрохирургии г. Новосибирска для решения вопроса о возможности реконструктивной операции. Весной 2015 г. проведены два реконструктивных вмешательства с обеих сторон на экстракраниальных отделах церебральных артерий головного мозга — краниотомия, создание двойного экстра- и интракраниального анастомоза между теменной и лобной ветвями левой передней верхней артерии и мозговым 4-м сегментами левой средней мозговой артерии. На фото 1-10 представлены результаты операции.

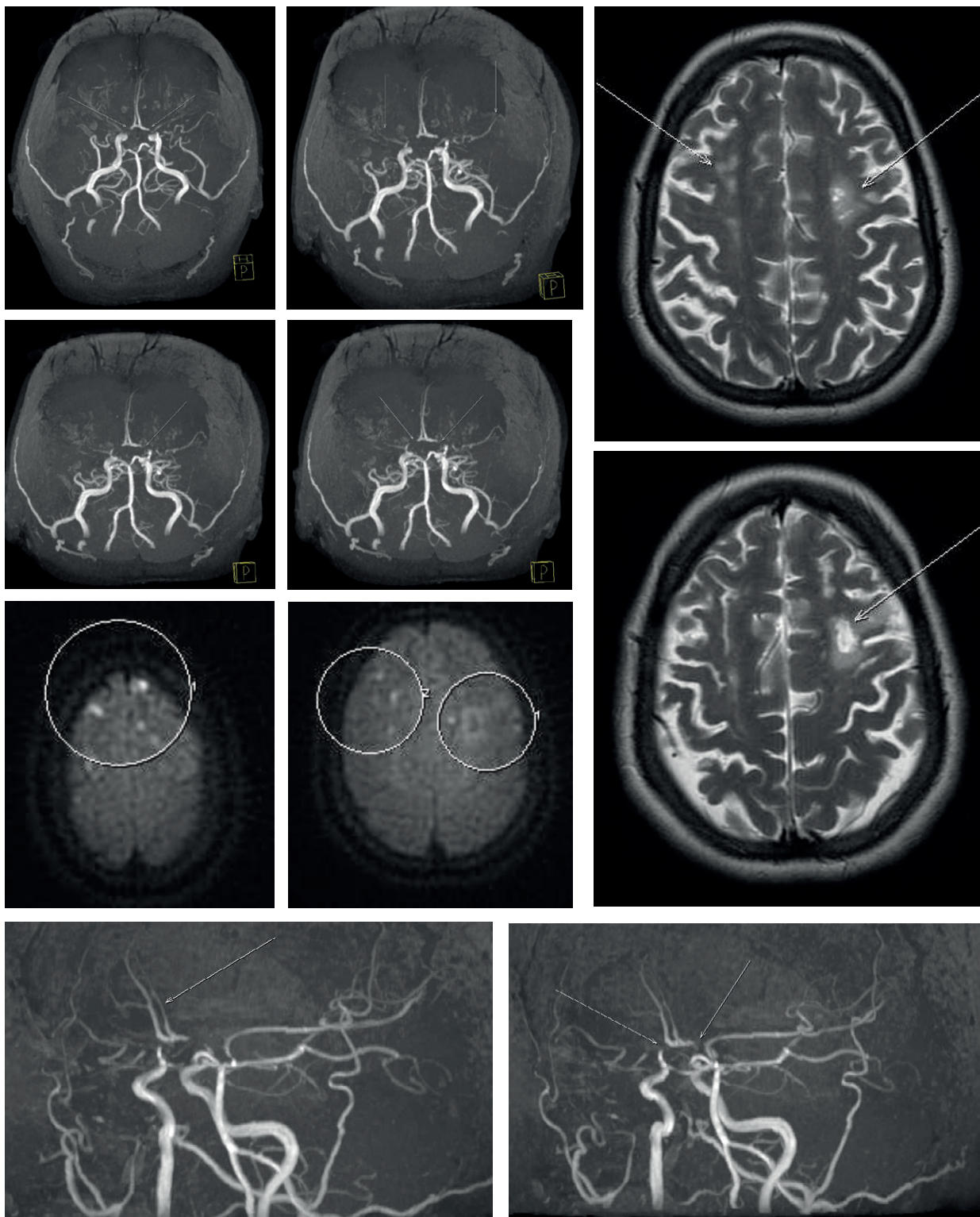
Вторая беременность в 2016 г. Диагностирована неразвивающаяся беременность в сроке 6-7 недель, с выскабливанием полости матки.

Настоящая беременность третья, планированная, с предгравидарной подготовкой — фолиевая кислота. Постановка на учет в сроке 13 недель, женщина наблюдалась регулярно. На первом приеме у тера-

Результаты операции краниотомии, создания двойного экстра- и интракраниального анастомоза между теменной и лобной ветвями левой передней верхней артерией и мозговым 4-м сегментами левой средней мозговой артерии

Figure 1-10

The results of the craniotomy operation, the creation of a double extra and intracranial anastomosis between the parietal and frontal branches of the left anterior superior artery and the cerebral 4th segment of the left middle cerebral artery



пента по месту жительства диагностировано АД 140/90 мм рт. ст., назначен допегит 250 мг 2 раза в сутки. Направлена на консультацию в «Перинатальный центр» ККБ им. С.В. Беляева.

В перинатальном центре установлен диагноз: Гипертоническая болезнь 3 стадии, степень достигнутая 1, риск 4. АД на приеме 120/80 мм рт. ст. Все клинические и биохимические анализы в пределах нормы.

*Осмотр невролога:* Болезнь Моямая. ХИГМ, постишемическая глиозно-кистозная энцефаломалация в левой лобной доле, Острое нарушение мозгового кровообращения в 2013 г., 2014 г., состояние после реконструктивных операций, частичная моторная афазия, легкая пирамидная недостаточность.

*Консультация офтальмолога:* Миопия средней степени. Ангиодистония сетчатки.

*Консультирована акушером-гинекологом:* АД 120/70 мм рт. ст.

*УЗИ плода:* Плод на 14,4 недель по фетометрии. Патологии со стороны плода не выявлено. Пренатальный биохимический скрининг: ниже популяционного.

*УЗИ плода через две недели:* Плод на 16,3 недель по фетометрии. Патологии со стороны плода не выявлено.

В сроке 20-21 неделя проведен пренатальный консилиум. *Заключение консилиума:* Согласно приказа № 736 от 03.12.2007 г. класс IX. п. 7, вынашивание беременности абсолютно противопоказано, так как имеется высокий риск материнской смертности — повторных инсультов и кровоизлияний, судорожного синдрома и перинатальных осложнений, тяжелой фетоплацентарной недостаточности, преждевременных родов, преэклампсии.

Женщина категорически отказалась от прерывания беременности. О возможных осложнениях предупреждена. Письменный отказ от прерывания беременности получен. На консилиуме даны рекомендации: осмотр невролога не реже 1 раза в месяц при стабильном течении заболевания, при появлении мозговой симптоматики, нарастании неврологического дефицита — госпитализация в отделение акушерской патологии беременности ККБ в любом сроке, дородовая госпитализация в сроке 36 недель в Перинатальный центр.

Результаты лабораторных и инструментальных методов исследования:

*ЭКГ:* умеренные изменения миокарда.

*Эхо-КГ:* отделы сердца не изменены, ФВ 67 %.

*УЗИ плода:* Плод на 24,1 недель по фетометрии. Патологии со стороны плода не выявлено.

*Доплерометрия:* Нарушения маточно-плацентарного кровотока не выявлены.

*Общий анализ мочи:* норма, посев мочи на флору: эпидермальный стафилококк  $10^5$ , белок в суточной моче: 0,183 г/л.

*СМАД:* На фоне приема Допегита 250 мг 2 раза в сутки, в амбулаторных условиях, суточный профиль систолического и диастолического АД нормо-

тензивного типа в течение всех суток исследования. Среднее АД 130/77 мм рт. ст., ночью 108/56 мм рт. ст. Максимальный подъем АД 155/97 мм рт. ст. во время ходьбы.

*ЦДС БЦА:* брахиоцефальные артерии проходимы. Ход обеих артерий умеренно прямолинейный в костном канале за счет шейного остеохондроза.

*Консультация невролога:* при осмотре со стороны нервной системы неврологическая симптоматика не выявлена.

*Эхо-ЭГ:* Очаг патологической активности не выявлен. Специфическая эпилептическая активность не зарегистрирована. Общемозговые изменения с признаками легкой дисфункции гипоталамо-диэнцефальных отделов головного мозга.

*УЗИ почек* от 20.04.17 г.: без патологии.

*УЗИ плода в динамике:* Плод на 30,2 недель по фетометрии. Патология плода не выявлена.

*Консультация невролога:* Состояние компенсированное.

*Консультация акушера-гинеколога:* АД 120/80 мм рт. ст.

Клинические и биохимические анализы в норме.

*УЗИ плода в динамике:* Плод на 34,3 недели по фетометрии. Живот на 31,4 недели по фетометрии — имеются признаки асимметричной формы ЗВУРП 1-2 степени. Предположительная масса плода 2000 г. Патология плода не выявлена. Плацента 3 степени. Амниотический индекс 14. Длина шейки матки 40 мм, внутренний зев замкнут.

*Доплерометрия в динамике:* Нарушение маточно-плацентарного кровотока 1А степени, без нарушения плодово-плацентарного кровотока.

*Консультация акушера-гинеколога в динамике:* Беременность 35 недель. Пациентка предъявляет жалобы на головные боли. АД 130/100 мм рт. ст. на обеих руках на фоне приема препарата допегит 250-125-250 мг. Учитывая срок беременности, АД, ЗВУРП плода, рекомендована госпитализация в отделение акушерской патологии беременности ККБ для определения тактики ведения.

При поступлении в отделение акушерской патологии беременности женщина предъявляет жалобы на головные боли, жажду, потягивающие боли внизу живота. АД 140/90 мм рт. ст. на обеих руках. Назначен допегит 250 мг 3 раза в сутки, магния сульфат 25 % в/в через инфузомат 32 мл/час в течение 30 минут, затем 4 мл/час в течение суток.

*Мазок на флору из влагалища:* нормоценоз влагалища.

*Общий анализ мочи:* белок 0,12 г/л, бактерии ++.

*Белок в суточной моче:* 0,24 г/л.

*Общий анализ крови:* Нв 95 г/л, тромбоциты 255.

*ЭКГ:* Ритм синусовый. Нормальное положение электрической оси сердца. Патологии нет.

*Биохимический анализ крови:* гипопропротеинемия, билирубин и печеночные трансаминазы в норме.

*Консультация офтальмолога:* Глазное дно без патологии.

Проведен консилиум. *Заключение консилиума:* С учетом церебральной симптоматики, ЗВУР плода, анамнеза, нельзя исключить тяжелую преэклампсию. Вероятнее всего, имеет место ухудшение течения основного заболевания. Дальнейшее пролонгирование беременности нецелесообразно и сопряжено с высоким риском развития инсульта у матери и перинатальных потерь. Показано оперативное родоразрешение путем операции кесарево сечение в экстренном порядке.

В день проведения консилиума проведено родоразрешение женщины.

*Заключение:* Преждевременные оперативные роды в сроке 36 недель. Лапаротомия по Пфанненштилю. Экстренное кесарево сечение по поводу тяжелой преэклампсии. Родился живой, недоношенный, гипотрофичный мальчик, массой 2150 г, 7/7 баллов по Апгар, новорожденный переводится с целью наблюдения в отделение патологии новорожденных. Общая кровопотеря: 500 мл. Риск гнойно-септических осложнений высокий, проведена антибиотикопрофилактика ампициллин-сульбактам 3,0 в/в.

Пациентка для дальнейшего наблюдения переведена в отделение общей реанимации, затем в акушерское наблюдательное отделение. Поздний послеродовой период протекал без осложнений. Инволюция матки удовлетворительная. Заживление шва первичным натяжением.

При выписке пациентки из послеродового отделения на 7-е сутки даны необходимые рекомендации: прием допегита 250 мг 2 раза в сутки, под контролем АД, с коррекцией дозы при необходимости. Согласно клиническим протоколам профилактики венозных тромбоэмболических осложнений, необходимо продолжить введение низко-молекулярных гепаринов (фраксипарин 0,3 мл п/к 1 раз в сутки в течение 6 недель с момента родоразрешения под контролем гомеостазиограммы, ношение компрессионного трикотажа в течение трех месяцев). Продолжить прием препаратов железа под контролем общего анализа крови, ферритина. Наблюдение терапевта, невролога по месту жительства.

## ЗАКЛЮЧЕНИЕ

В представленной статье описан редкий клинический случай Болезни Моямая у беременной. Учитывая оптимальную выбранную тактику ведения пациентки, был получен благоприятный исход для женщины и плода.

### Информация о финансировании и конфликте интересов

Исследование не имело спонсорской поддержки. Авторы декларируют отсутствие явных и потенциальных конфликтов интересов, связанных с публикацией настоящей статьи.

## ЛИТЕРАТУРА / REFERENCES:

1. Takeuchi K, Shimizu K. Hypoplasia of the bilateral internal carotid arteries. *Brain Nerve*. 1957; 9: 37-43.
2. Janda PH, Bellew JG, Veerappan V. Moyamoya disease: care report and literature review. *J Am Osteopath Assoc*. 2009; 109(10): 547-553.
3. Baba T, Houkin K, Kuroda S. Novel epidemiological features of moyamoya disease. *J Neurol Neurosurg Psychiatry*. 2008; 79(8): 900-904. DOI: 10.1136/jnnp.2007.130666
4. Kuroda S, Houkin K. Moyamoya disease: current concepts and future perspectives. *Lancet Neurol*. 2008; 7(11): 1056-1066. DOI: 10.1016/S1474-4422(08)70240-0
5. Burkova KI, Azhermacheva MN, Alifirova VM, Alekseeva LN, Zautner NA, Plotnikov DM, et al. Moyamoya disease (clinical case). *Journal of neurology*. 2014; 5: 38-42. Russian (Буркова К.И., Ажермачева М.Н., Алифиорова В.М., Алексеева Л.Н., Заутнер Н.А., Плотников Д.М., и др. Болезнь Моя-моя (клиническое наблюдение) //Неврологический журнал. 2014. № 5. С. 38-42.)
6. Esin RG, Isayeva YuN, Gorobets EA, Tokareva NV, Esin OR. Moyamoya disease. *Zhurnal Nevrologii i Psikiatrii imeni S.S. Korsakova*. 2016; 116(4): 74-78. Russian (Есин Р.Г., Исаева Ю.Н., Горобец Е.А., Токарева Н.В., Есин О.Р. Болезнь Моямая //Журнал неврологии и психиатрии им. С.С. Корсакова. 2016. № 4. С. 74-78.) DOI: 10.17116/jnevro20161164174-78
7. Guey S, Tournier-Lasserre E, Herve D, Kossorotoff M. Moyamoya disease and syndromes: from genetics to clinical management. *Appl Clin Genet*. 2015; 8: 49-68. DOI: 10.2147/TACG.S42772
8. Hasuo K, Mihara F, Matsushima T. MRT and MR angiography in moyamoya disease. *J Magn Reson Imaging*. 1998; 8(4): 762-766. DOI: 10.1002/jmri.1880080403
9. Elgina SI. Clinical evaluation of neonatal girls' reproductive system and prognosis of its formation disturbances. *Pediatric and Adolescent Reproductive Health*. 2009; (1): 43-47. Russian (Елгина С.И. Клиническая оценка репродуктивной системы новорожденных девочек и прогнозирование нарушений ее становления //Репродуктивное здоровье детей и подростков. 2009. № 1. С. 43-47.)
10. L'vova OA, Zhevneronok IV, Shal'kevich LV, Prusakova TS. Clinical manifestations of the onset and diagnostic problems in children with moyamoya disease. *Zhurnal Nevrologii i Psikiatrii imeni S.S. Korsakova*. 2016; 1: 10-17. Russian (Львова О.А., Жевнеронок И.В., Шалькевич Л.В., Прусакова Т.С. Клинические проявления дебюта и проблемы диагностики болезни Моямая в детском возрасте //Журнал неврологии и психиатрии им. С.С. Корсакова. 2016. № 1. С. 10-17.) DOI: 10.17116/jnevro20161161110-17
11. Donahue M, Ayad M, Moore R, van Osch M, Singer R, Clemmons P, Strother M. Relationships between hypercarbic reactivity, cerebral blood flow, and arterial circulation times in patients with moyamoya disease. *J Magn Reson Imaging*. 2013; 38(5): 1129-1139. DOI: 10.1002/jmri.24070

**КОРРЕСПОНДЕНЦИЮ АДРЕСОВАТЬ:**

ЕЛГИНА Светлана Ивановна

650029, г. Кемерово, ул. Ворошилова, д. 22 а, ФГБОУ ВО КемГМУ Минздрава России

Тел: 8 (3842) 73-48-56

E-mail: elginas.i@mail.ru

РОБУЛ Алена Викторовна, врач акушер-гинеколог, гинекологическое отделение, ГАУЗ ККБ им. С.В. Беляева, г. Кемерово, Россия.	ROBUL Alena Viktorovna, obstetrician-gynecologist, gynecological department, Kuzbass Clinical Hospital named after S.V. Belyaev, Kemerovo, Russia.
ЕВДОКИМОВА Ольга Владимировна, врач акушер-гинеколог, гинекологическое отделение, ГАУЗ ККБ им. С.В. Беляева, г. Кемерово, Россия.	EVDOKIMOVA Olga Vladimirovna, obstetrician-gynecologist, gynecological department, Kuzbass Clinical Hospital named after S.V. Belyaev, Kemerovo, Russia.
КОЛОБНИКОВ Константин Сергеевич, врач, центр МРТ «Магнесия», ГАУЗ ККБ им. С.В. Беляева, г. Кемерово, Россия.	KOLOBNIKOV Konstantin Sergeevich, doctor, MRI center "Magnesia", Kuzbass Clinical Hospital named after S.V. Belyaev, Kemerovo, Russia.
ЕЛГИНА Светлана Ивановна, доктор мед. наук, доцент, профессор кафедры акушерства и гинекологии им. Г.А. Ушаковой, ФГБОУ ВО КемГМУ Минздрава России, г. Кемерово, Россия. E-mail: elginas.i@mail.ru	ELGINA Svetlana Ivanovna, doctor of medical sciences, docent, professor of the department of obstetrics and gynecology named after G.A. Ushakova, Kemerovo State Medical University, Kemerovo, Russia. E-mail: elginas.i@mail.ru
МОЗЕС Вадим Гельевич, доктор мед. наук, доцент, директор Медицинского Института, ФГБОУ ВО КГУ, г. Кемерово, Россия. E-mail: vadimmoses@mail.ru	MOZES Vadim Gelievich, doctor of medical sciences, docent, director of the Medical Institute, Kemerovo State University, Kemerovo, Russia. E-mail: vadimmoses@mail.ru
РУДАЕВА Елена Владимировна, канд. мед. наук, доцент, доцент кафедры акушерства и гинекологии им. Г.А. Ушаковой, ФГБОУ ВО КемГМУ Минздрава России, г. Кемерово, Россия. E-mail: rudaeva@mail.ru	RUDAeva Elena Vladimirovna, candidate of medical sciences, docent, docent of the department of obstetrics and gynecology named after G.A. Ushakova, Kemerovo State Medical University, Kemerovo, Russia. E-mail: rudaeva@mail.ru
ЖЕЛЕЗНАЯ Анна Александровна, доктор мед. наук, профессор кафедры акушерства, гинекологии, перинатологии и детской и подростковой гинекологии факультета последипломного образования, ГОУ ВПО ДонНМУ им. М. Горького, г. Донецк, ДНР.	ZHELEZNAYA Anna Alexandrovna, doctor of medical sciences, professor of the department of obstetrics, gynecology, perinatology and pediatric and adolescent gynecology, faculty of postgraduate education, Donetsk State Medical University named after M. Gorky, Donetsk, Donetsk People's Republic.
МРАМОРНОВА Полина Никитична, учащаяся МБОУ Гимназия № 1, г. Кемерово, Россия.	MRAMORNOVA Polina Nikitichna, a student of Gymnasium N 1, Kemerovo, Russia.
МОЗЕС Кира Борисовна, ассистент кафедры поликлинической терапии и сестринского дела, ФГБОУ ВО КемГМУ Минздрава России, г. Кемерово, Россия.	MOZES Kira Borisovna, assistant, department of polyclinic therapy and nursing, Kemerovo State Medical University, Kemerovo, Russia.