Статья поступила в редакцию 12.11.2024 г.

Цхай В.Б., Брехова И.С., Гребенникова Э.К., Домрачева М.Я.
Красноярский государственный медицинский университет им. проф. В.Ф. Войно-Ясенецкого,
Красноярский краевой клинический центр охраны материнства и детства,
г. Красноярск, Россия

ПОВТОРНАЯ НЕРАЗВИВАЮЩАЯСЯ БЕРЕМЕННОСТЬ В РУБЦЕ НА МАТКЕ ПОСЛЕ ОПЕРАЦИИ КЕСАРЕВА СЕЧЕНИЯ В АНАМНЕЗЕ

В литературе последних лет особое внимание уделяется форме эктопической локализации плодного яйца – беременности в рубце на матке после кесарева сечения. Неуклонный рост числа пациенток, имеющих в анамнезе даже одну операцию кесарева сечения, ведет к увеличению частоты такой формы эктопической беременности, как беременность в рубце.
Представлено клиническое наблюдение пациентки репродуктивного возраста 29 лет. Случай повторной неразвивающейся беременности в рубце на матке после проведения 2-х операций кесарева сечения и лапароскопической метропластики.

Ключевые слова: беременность в рубце на матке; эктопическая беременность; метропластика; МРТ-органов малого таза; эмболизация маточных артерий

Tskhay V.B., Brehova I.S., Grebennikova E.K., Domracheva M.Ya.
Prof. V. F. Voino-Yasenetsky Krasnoyarsk State Medical University,
Krasnoyarsk Clinical Center for Motherhood and Childhood, Krasnoyarsk, Russia

HISTORY OF RECURRENT UNINTENDED PREGNANCY IN THE UTERINE SCAR AFTER CESAREAN SECTION SURGERY

In the literature of recent years, special attention has been paid to the form of ectopic localization of the fetal egg - pregnancy in the uterine scar after cesarean section. The steady increase in the number of patients with a history of even one cesarean section operation leads to an increase in the frequency of this form of ectopic pregnancy as pregnancy in the scar.
We present a clinical observation of a patient of reproductive age of 29 years. A case of recurrent undeveloped pregnancy in the uterine scar after 2 cesarean sections and laparoscopic metroplasty.

Key words: uterine scar pregnancy; ectopic pregnancy; metroplasty; pelvic MRI; uterine artery embolization

Внематочная (эктопическая) беременность на протяжении многих десятилетий стабильно занимает ведущее место в структуре неотложных состояний в практике врача акушера-гинеколога и является одним из наиболее частых показаний для экстренного хирургического вмешательства. В последние годы материнская смертность от внематочной беременности существенно снизилась, прежде всего, благодаря ранней диагностике заболевания [1].

В литературе последних лет особое внимание уделяется форме эктопической локализации плодного яйца — беременности в рубце на матке после кесарева сечения (англ. Cesarean scar pregnancy — CSP). Сообщается, что ее частота варьирует в пределах 1 : 1800/1 : 2200 по отношению к общему количеству беременностей. Неуклонный рост числа пациенток, имеющих в анамнезе даже одну операцию кесарева сечения, ведет к увеличению частоты такой формы эктопической беременности, как беременность в рубце. Частота встречаемости соответствует растущей частоте кесаревых сечений [2].

Внематочная беременность, имплантированная в рубец после кесарева сечения, — случай, при котором доступны медикаментозные и хирургические методы лечения с явно хорошими результатами. Основным риском этого типа беременности является ранний разрыв матки с массивным, иногда опасным для жизни кровотечением. Таким образом, активное ведение таких беременностей, начинающееся сразу после постановки диагноза, имеет решающее значение. Варианты лечения могут быть медикаментозными, хирургическими или комбинированными. В литературе можно найти многочисленные отчеты о случаях или серии наблюдений, но клинических исследований мало, которые трудно провести из-за редкости случаев и безрезультатности.

Метаанализ 2016 года, который включал 194 статьи, показал, что гистероскопия или лапароскопическая гистеротомия, по-видимому, являются луч-

Информация для цитирования: doi 10.24412/2686-7338-2024-4-72-76 EDN CMZQYJ

Цхай В.Б., Брехова И.С., Гребенникова Э.К., Домрачева М.Я. ПОВТОРНАЯ НЕРАЗВИВАЮЩАЯСЯ БЕРЕМЕННОСТЬ В РУБЦЕ НА МАТКЕ ПОСЛЕ ОПЕРАЦИИ КЕСАРЕВА СЕЧЕНИЯ В АНАМНЕЗЕ//Мать и Дитя в Кузбассе. 2024. №4(99). С. 72-76.

шим подходом первой линии к лечению внематочной беременности после кесарева сечения, при этом эмболизация маточных артерий проводится при значительном кровотечении и/или высоком показателе подозрения на артериовенозную мальформацию [3]. Однако нет единого мнения относительно референтного лечения [4]. Выбор оптимального метода органосохраняющего лечения для этой категории пациенток зависит от своевременной диагностики [5, 6].

ПРЕДСТАВЛЕНИЕ СОБСТВЕННОГО СЛУЧАЯ

Пациентка 29 лет, доставлена в Перинатальный центр бригадой РКЦ с жалобами на кровянистые выделения из половых путей.

Из анамнеза: Menses с 13 лет, установились сразу, по 5-6 дней, через 28-30 дней, регулярные, умеренные, безболезненные. Половая жизнь с 18 лет, контрацепцию отрицает. Настоящая беременность шестая. В анамнезе двое родов, три неразвивающиеся беременности. Роды в 2003 и 2015 годах путем операции кесарево сечение. В 2017 году по поводу неразвивающейся беременности проводилась гистерорезектоскопия и лапароскопия с метропластикой.

Данная беременность шестая. В октябре 2023 года при ультразвуковом исследовании установлена неразвивающаяся беременность, по поводу чего проводилось медикаментозное прерывание в сроке 6-7 недель препаратами Мифепристон и Мизопростол в гинекологическом отделении межрайонной больницы Красноярского края. Через 15 дней после медикаментозного прерывания пациентка машиной скорой помощи обращается в данный стационар с аномальным маточным кровотечением. По УЗИ выставлен диагноз: Гематометра. Пациентке проводится вакуум-аспирация полости матки по поводу кровянистых выделений.

На 4-е сутки после опорожнения полости матки на контрольном УЗИ определяются эхопризнаки пузырного заноса. ХГЧ – 45121 мМЕ/мл.

Женщина переводится в лечебное учреждение II-го уровня, где проводится операция: Диагностическая лапароскопия. Гистерорезектоскопия, резекция хориальной ткани, выскабливание полости матки.

Гистологически – морфокартина неполного медикаментозного аборта с формированием плацентарного полипа. Получала антианемическую терапию, антибактериальную терапию. Выписана в удовлетворительном состоянии с положительной динамикой. Уровень ХГЧ при выписке составил 220,02 мМЕ/мл.

Через 2 недели после выписки повторно появились кровянистые выделения из половых путей. Поставлена на учет в РКЦ (Перинатальный центр г. Красноярск), бригадой реанимационно-консультативного центра доставлена в гинекологическое отделение КККЦОМД (Перинатальный центр г. Красноярска).

По *УЗИ органов малого таза:* Матка длина 66 мм, толщина 49 мм, ширина 65 мм. Строение миометрия – диффузно неоднородное. По правому ребру матки в области перешейка определяется зона неоднородной эхогенности, размерами 46 × 45 мм, с деформацией наружного контура матки. В режиме ЦДК в описанной зоне картируется выраженная васкуляризация, с преимущественно венозным спектром кровотока. М-ЭХО 4 мм. Полость матки расширена в нижней трети до 16 мм, с гетерогенным содержимым, без кровотока. Шейка матки визуализируется размерами 33 × 30 мм. Строение не изменено. Яичники без особенностей. Свободная жидкость в позадиматочном пространстве не определяется. *Заключение:* Структурные изменения миометрия, формирование маточной грыжи с признаками врастания хориона в рубец после КС, варикозное расширение вен миометрия. Состояние после гистерорезектоскопии по поводу неполного медаборта (рис. 1).

Магнитно-резонансная томография с контрастированием органов малого таза (рис. 2): Матка находится в положении anteversio-anteflexio (длина 7,2 см; ширина 5,8 см; толщина 5,3 см). В проекции нижнего сегмента матки по передней стенке определяются артефакты от мелких частиц металла, постоперационные рубцовые, фиброзирующие изменения передней брюшной стенки (состояние после повторных операций кесарево сечение) с образованием «ниши» протяженностью до 2,1 см, шириной до 4,8 см, высотой до 2,5 см, с признаками формирования маточной грыжи. Справа по периферии данной ниши в полости матки определяется объемное образование неправильной формы, с неровными нечеткими контурами, размером ~3,8 × 3,9 × 2,4 см (длина-высота-ширина), с гетерогенными сигнальными характеристиками, с наличием в ее структуре множества округлых участков отсутствия сигнала на всех ИП. Отмечается повышенная васкуляризация прилежащего к опухоли миометрия (более выраженно в области передней стенки матки). В параметральной клетчатке отмечается множество расширенных извитых сосудов (более выраженно справа), часть из которых берет начало от правой подвздошной артерии. Заключение: Признаки формирования маточной грыжи в области нижнего сегмента передней стенки матки с наличием в ее просвете справа объемного образования, с повышенной васкуляризацией образования и прилежащего миометрия (вероятно, трофобластическая болезнь (трофобластическая опухоль плацентарной площадки? хориокарцинома?)), с наличием в параметральной клетчатке множества расширенных и извитых сосудов (сосудистая мальформация?).

Клинический анализ крови: Hb 83 г/л, Тромбоциты 110. Биохимический анализ крови: норма. Гемостазиограмма: Фибриноген 1.19 г/л

Диагноз на момент поступления: Несостоявшийся выкидыш в сроке 6-7 недель. Медикаментозное прерывание от 10.2023, вакуум-аспирация 10.2023. Лапароскопия, гистерорезектоскопия 11.2023 г.

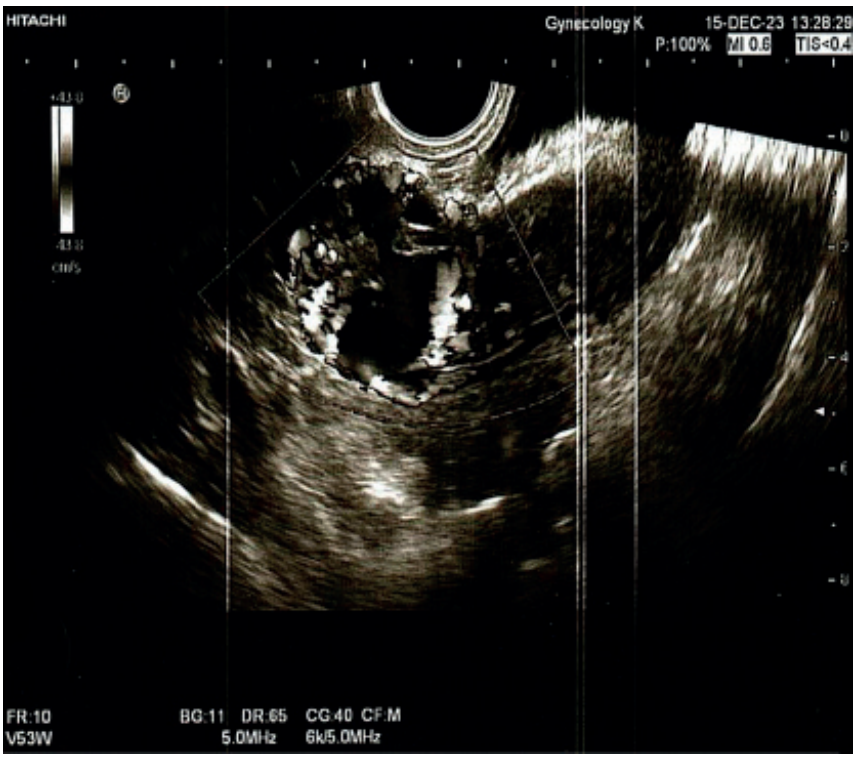

Рисунок 1
Эхокартина маточной грыжи
Figure 1
Echo picture of uterine hernia

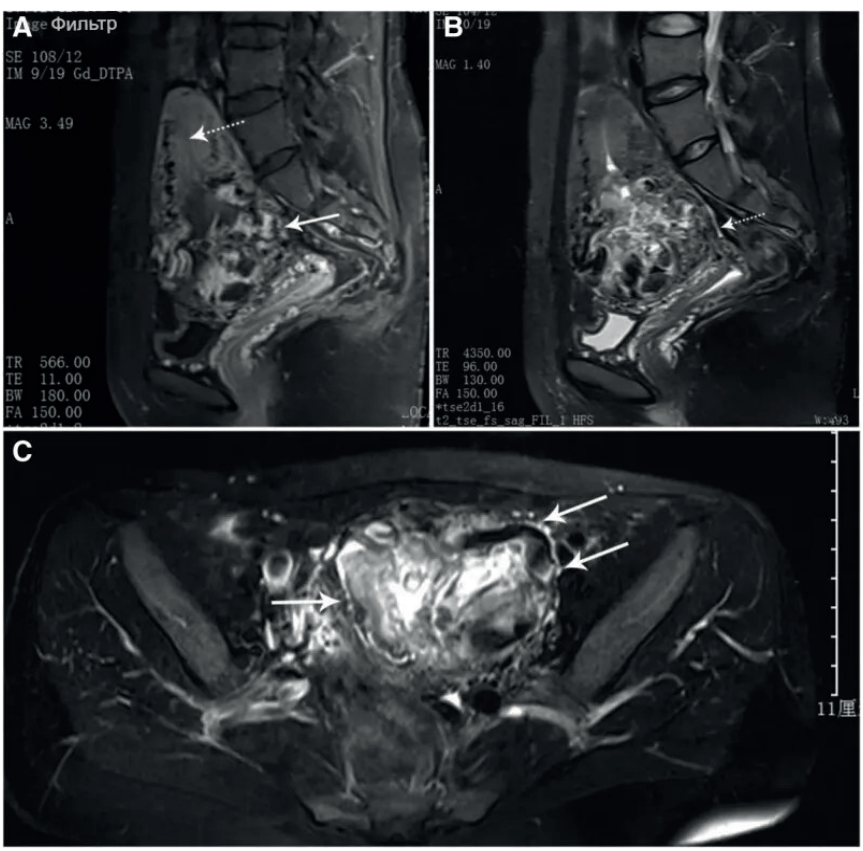

Рисунок 2
МРТ. Маточная грыжа. Сосудистая мальформация?
Figure 2
MRI. Uterine hernia. Vascular malformation?

Подозрение на неполный пузырный занос. Плацентарный полип с инвазией в область послеоперационного рубца на матке после кесарева сечения в 2003, 2015 гг., метропластики в 2017 гг. с формированием маточной грыжи.

Проведена эндоваскулярная эмболизация маточных сосудов (учитывая наличие мальформации, по результатам МРТ). При артериографии левой маточной артерии установлено, что из ее периферических разветвлений происходит контрастирование артериальной сети матки, которая гиперваскулярна, с выраженным артериальным компонентом, округлой формы (располагается по левому флангу, вероятно). Выполнена селективная периферическая эмболизация указанной сети частицами Contour размерами 355-500 mic. При контрольной артериографии — заполнения сосудов перифиброидного сплетения не происходит. При артериографии правой маточной артерии установлено, что из ее периферических разветвлений происходит контрастирование округлого сосудистого образования с выраженным артериовенозным сбросом, большим диаметром афферентов, крайне высокой скоростью сброса (распространяется по правому флангу, вероятно АВМ). Венозные эфференты образования расширены, сброс в бассейны обеих внутренних подвздошных вен. Технически эмболизация сопряжена с высоким риском эмболических осложнений, принято решение воздержаться от ЭМА.

На операции лапаротомия: При ревизии брюшной полости сальник с вторично измененным аппендиксом подпаян к правому ребру матки в области старого рубца — отделен тупым и острым путем, матка увеличена до 5 недель, обычной окраски. В области перешейка слева — образование 4 × 4 × 4 см, желто-синюшного цвета. Яичники и трубы не изменены. Проведен дистальный гемостаз турникетом в области перешейка ниже образования. Плика низведена книзу, произведено иссечение передней стенки матки вместе с образованием в пределах здоровой ткани. Разрез ушит двухрядно, перитонизация за счет пузырно-маточной складки. Проведена резекция сальника в пределах здоровой ткани (рис. 3).

ОБСУЖДЕНИЕ

Причиной неэффективности неоднократного оперативного вмешательства с целью прерывания неразвивающейся беременности (медикаментозного прерывания, вакуум-аспирации полости матки, гистерорезектоскопии) до поступления пациентки в Перинатальный центр г. Красноярска явилось врастание хориона в рубец с формированием после прерывания беременности плацентарного полипа с инвазией в область послеоперационного рубца в результате двух операций кесарева сечения и лапароскопической метропластики по поводу неразвивающейся беременности в рубце в анамнезе. Заключительное гистологическое исследование подтверждает в представленном материале морфологическую картину, характерную для плацентарного полипа с инвазией в область послеоперационного рубца матки.

Что касается метода хирургического вмешательства, то, безусловно, лапароскопия имеет хорошо известные преимущества перед традиционным чревосечением. Однако не стоит забывать, что при CSP цель хирургического вмешательства — не только удалить эктопическое плодное яйцо, но и обеспечить полноценное формирование рубца на матке для благоприятного исхода последующей беременности.

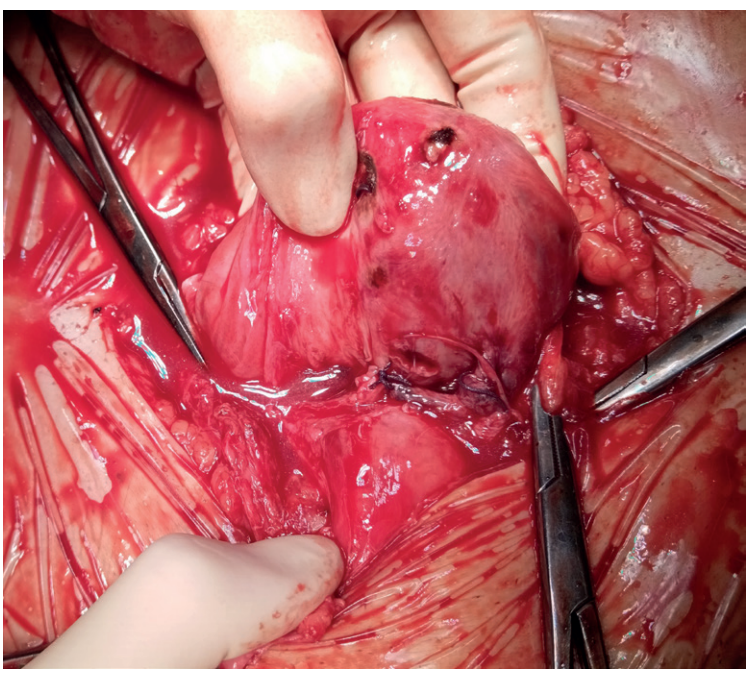

Рисунок 3
Метропластика
Figure 3
Metroplasty

Информация о финансировании и конфликте интересов
Исследование не имело спонсорской поддержки.
Авторы декларируют отсутствие явных и потенциальных конфликтов интересов, связанных с публикацией настоящей статьи.

ЛИТЕРАТУРА / REFERENCES:

1. Kurtser MA, Breslav IYu, Kolotilova ML, Barykina OP, Skryabin NV, Kurbatskaya ON. Non-developing pregnancy in the uterine scar after caesarean section: diagnostic difficulties. ***Obstetrics and Gynecology.*** 2023; 2: 160-164. Russian (Курцер М.А., Бреслав И.Ю., Колотилова М.Л., Барыкина О.П., Скрябин Н.В., Курбатская О.Н. Неразвивающаяся беременность в рубце на матке после кесарева сечения: сложности диагностики //Акушерство и гинекология. 2023. № 2. С. 160-164.) doi: 10.18565/aig.2022.214
2. Strizhakov AN, Davydov AI, Rubina EV. Caesarean scar pregnancy. ***Gynecology, Obstetrics and Perinatology.*** 2016; 15(5): 67-72. Russian (Стрижаков А.Н., Давыдов А.И., Рубина Е.В. Беременность в рубце на матке после кесарева сечения //Вопросы гинекологии, акушерства и перинатологии. 2016. Т. 15. № 5. С. 67-72.) doi: 10.20953/1726-1678-2016-5-67-72
3. Timor-Tritsch IE, Monteagudo A, Calì G, D'Antonio F, Kaelin Agten A. Cesarean Scar Pregnancy: Diagnosis and Pathogenesis. ***Obstet Gynecol Clin North Am.*** 2019; 46(4): 797-811. doi: 10.1016/j.ogc.2019.07.009
4. Mahgoub S, Gabriele V, Faller E, Langer B, Wattiez A, Lecointre L, Akladios C. Cesarean Scar Ectopic Pregnancy: Laparoscopic Resection and Total Scar Dehiscence Repair. ***J Minim Invasive Gynecol.*** 2018; 25(2): 297-298. doi: 10.1016/j.jmig.2017.01.022
5. Shchepelev ME, Deripasko TV, Sidorova AA, Drandrova EG, Moskvichev EV, Leonteva TYu, Afanasev DA. A Clinical Case of an Undeveloped Pregnancy in a Uterine Scar After a Cesarean Section. ***Acta medica Eurasica.*** 2021; 3: 26-34. Russian (Щепелев М.Е., Дерипаско Т.В., Сидорова А.А., Драндрова Е.Г., Москвичев Е.В., Леонтьева Т.Ю., Афанасьев Д.А. Клинический случай неразвивающейся беременности в рубце на матке после кесарева сечения //Acta Medica Eurasica. 2021. № 3. С. 26-34.) doi: 10.47026/2413-4864-2021-3-26-34
6. Buyanova SN, Schukina NA, Chechneva MA, Puchkova NV, Zemskova NYu, Torobaeva MT. Pregnancy in the scar after cesarean section: the possibility of surgical correction. ***Russian Bulletin of Obstetrician-Gynecologist.*** 2020; 20(6): 65-70. Russian (Буянова С.Н., Щукина Н.А., Чечнева М.А., Пучкова Н.В., Земскова Н.Ю., Торобаева М.Т. Беременность в рубце после кесарева сечения: возможности хирургической коррекции //Российский вестник акушера-гинеколога. 2020. Т. 20, № 6. С. 65-70.) doi: 10.17116/rosakush20202006165

КОРРЕСПОНДЕНЦИЮ АДРЕСОВАТЬ:
ГРЕБЕННИКОВА Эльвира Константиновна
660022, г. Красноярск, ул. Партизана Железняка, д. 1, ФГБОУ ВО КрасГМУ им. проф. В.Ф. Войно-Ясенецкого
E-mail: ilay_m@mail.ru

ИНФОРМАЦИЯ ОБ АВТОРАХ	INFORMATION ABOUT AUTHORS
ЦХАЙ Виталий Борисович, доктор мед. наук, профессор, зав. кафедрой перинатологии, акушерства и гинекологии лечебного факультета, ФГБОУ ВО КрасГМУ им. проф. В.Ф. Войно-Ясенецкого Минздрава России, г. Красноярск, Россия. E-mail: tchai@yandex.ru	TSKHAY Vitaly Borisovich, doctor of medical sciences, professor, head of the department of perinatology, obstetrics and gynecology, faculty of medicine, Krasnoyarsk State Medical University, Krasnoyarsk, Russia. E-mail: tchai@yandex.ru
БРЕХОВА Ирина Сергеевна, канд. мед. наук, доцент кафедры перинатологии, акушерства и гинекологии лечебного факультета, ФГБОУ ВО КрасГМУ им. проф. В.Ф. Войно-Ясенецкого Минздрава России, г. Красноярск, Россия.	BREHOVA Irina Sergeevna, candidate of medical sciences, docent of the department of perinatology, obstetrics and gynecology, faculty of medicine, Krasnoyarsk State Medical University, Krasnoyarsk, Russia.
ГРЕБЕННИКОВА Эльвира Константиновна, канд. мед. наук, доцент кафедры перинатологии, акушерства и гинекологии лечебного факультета, ФГБОУ ВО КрасГМУ им. проф. В.Ф. Войно-Ясенецкого Минздрава России, г. Красноярск, Россия. E-mail: ilay_m@mail.ru	GREBENNIKOVA Elvira Konstantinovna, candidate of medical sciences, docent of the department of perinatology, obstetrics and gynecology, faculty of medicine, Krasnoyarsk State Medical University, Krasnoyarsk, Russia. E-mail: ilay_m@mail.ru
ДОМРАЧЕВА Марина Яковлевна, канд. мед. наук, доцент кафедры перинатологии, акушерства и гинекологии лечебного факультета, ФГБОУ ВО КрасГМУ им. проф. В.Ф. Войно-Ясенецкого Минздрава России, г. Красноярск, Россия. E-mail: m-domracheva@mail.ru	DOMRACHEVA Marina Yakovlevna, candidate of medical sciences, docent of the department of perinatology, obstetrics and gynecology, faculty of medicine, Krasnoyarsk State Medical University, Krasnoyarsk, Russia. E-mail: m-domracheva@mail.ru